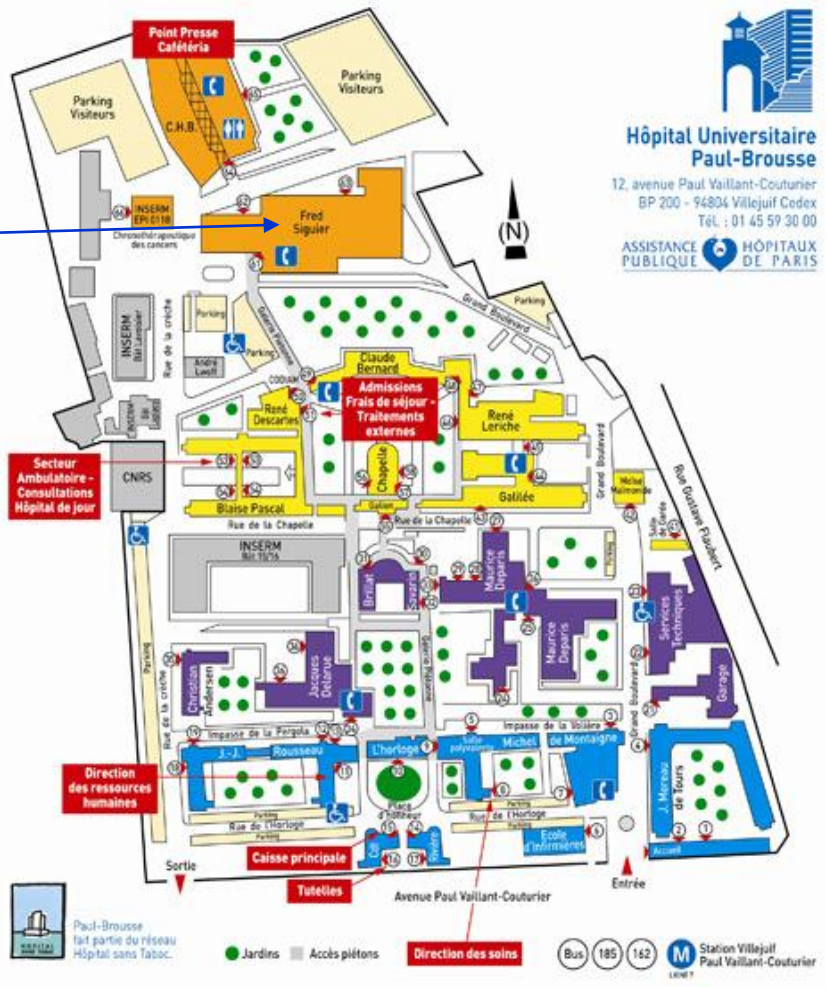
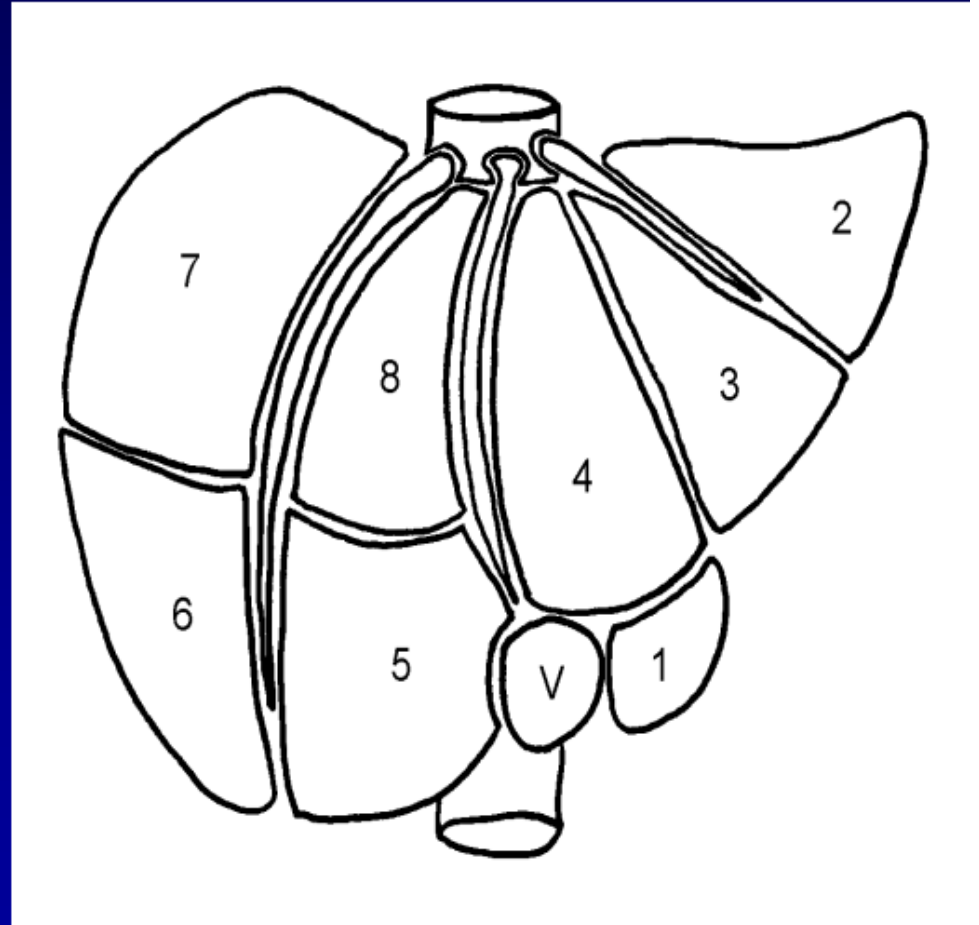

Pathologie tumorale du foie

Pr C Guettier-Bouttier
 Chef de service
 d'anat-path



Pièce d'hépatectomie

- Peser, mesurer la pièce
- Encrer les berges
- Situation de la tumeur
- Description macroscopique
 - Taille, TS, capsule T
 - Remaniement (nécrose, hémorragie)
 - Rapport Glisson, VB, Vx...
- Berges d'exérèse
- Foie NT



- **A- Tumeurs bénignes:**

- **Adénome hépatocytaire**

- **Adénome biliaire**

- **Cystadénome biliaire**

- **Hémangiome caverneux**

- **Hyperplasie nodulaire focale(HNF)**

- **Angiomyolipome**

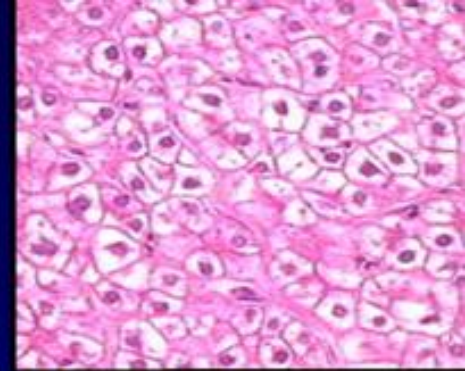
A-Tumeurs bénignes

- Tumeur bénigne composée exclusivement d'hépatocytes
 - Femme, M 30 ans
 - Bien plus rare que HNF (1/an/1 000 000 sans CO)
 - Prise prolongée de **contraceptifs oraux +++** (moins avec minidosés) : 1/100 000
 - Autres
 - Androgènes et stéroïdes anabolisants (homme)
 - Glycogénoses type I et III
 - DNID type Mody3 (Maturity Onset Diabetes of the Young type 3)
-

Adénome hépatocellulaire

- Radiologie non spécifique (\neq HNF)
- Symptomatique dans $> 80\%$ des cas
 - Douleurs (syndrome de masse)
 - Complications hémorragiques
- Macroscopie
 - Souvent unique, arrondi, 5 à 15 cm \gg 30 cm
 - Limité, capsule inconstante
 - Tranche de section « chamois » (rougeâtre si hémorragie, jaune si stéatose, verte si bile, noire si lipofuscine...)
 - Remaniements ++ (nécrose, hémorragie, fibrose)
- **Adénomatosose si > 10 adénomes** (rare, H = F, CO -/+ ?)

Adénome hépatocellulaire



- Aspect histologique
 - Travées fines (≤ 2 hépatocytes) non radiaires (Réticuline)
 - Hépatocytes N ou \uparrow taille (R N/C nl), +/- clarifiés, stéatose
 - Vaisseaux isolés, petite taille, paroi fine et régulière (AML)
 - Dilatation sinusoidale, péliose
 - Foyers de "capillarisation sinusoidale" (CD34)
 - Hématopoïèse extramédullaire, stéatose, corps Mallory, bile, pigment Dubin-Johnson like, granulomes épithélioïdes
 - Pas d'EP (sauf bordure), pas de CBIL ni ductule (CK 7 et 19 -)
 - Pas de cicatrice ou septa fibreux
- Adénome « dysplasique »
 - cellularité, atypies nucléaires, rares pseudoglandes, cholestase

B – Adénome Biliaire :

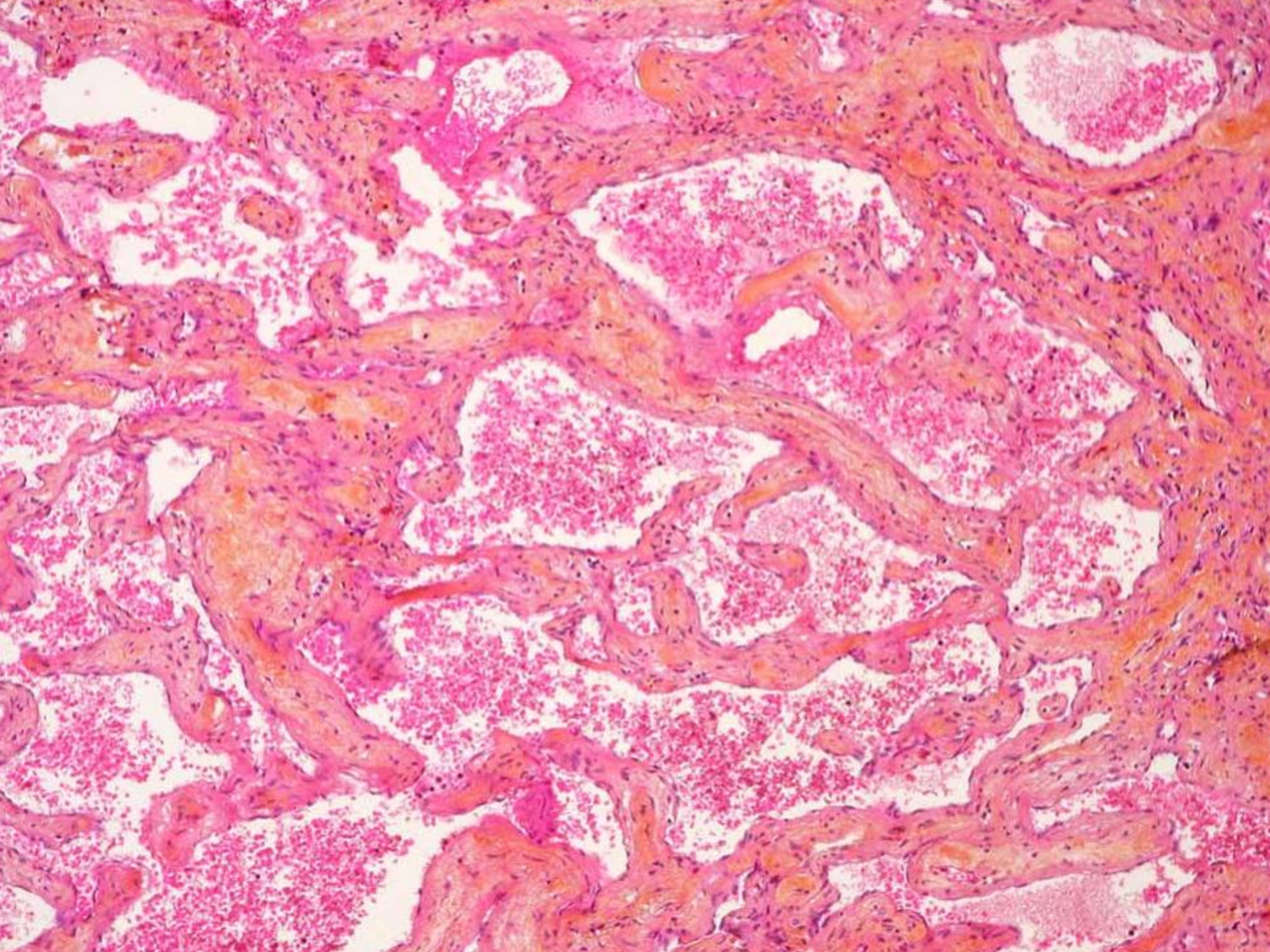
- **Sa petite taille, son caractère asymptomatique et sa très faible évolutivité expliquent qu'elle est relativement inconnue des radiologues.**
 - **Ils sont habituellement découverts lors d'une laparotomie ou lors d'un examen nécropsique**
 - **petits nodules fermes, blanchâtres, situés sous la capsule de GLISSON.**
 - **constitué de tubules revêtus d'un épithélium de type biliaire, situé dans un stroma fibreux modérément abondant.**
-

C-Cystadénome Biliaire :

- très rares, caractérisées par leur tendance à la récurrence, et par un risque élevé de transformation maligne.
 - Tumeur solitaire, rencontrée chez la femme, d'âge moyen,
 - Siégeant habituellement dans le lobe droit.
 - Sa taille varie de quelques cm à 20 cm. Il est **multiloculaire** et contient un **matériel mucoïde**
-

D- Hémangiome caverneux

- Localisation hépatique la plus fréquente
- Tumeur bénigne la plus fréquente chez l'adulte
- Tout âge après 10 ans, prédominance féminine
- Croissance favorisée par grossesse, œstrogènes
- Diagnostic radiologique +++ , et abstention thérapeutique
- **PBH si problème (atypique car remanié, croissance)**
- Cavités vasculaires remplies d'hématies
et bordées par cellules endothéliales aplaties
- Thromboses, involution scléreuse d'abord centrale

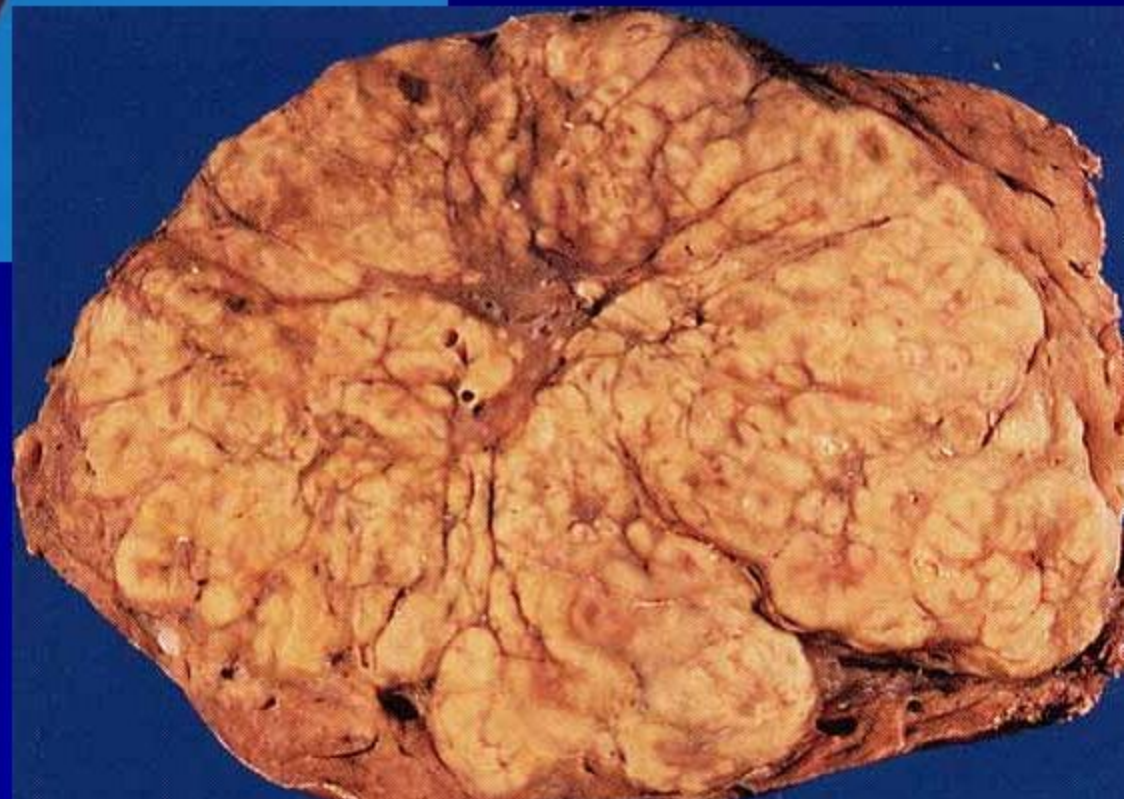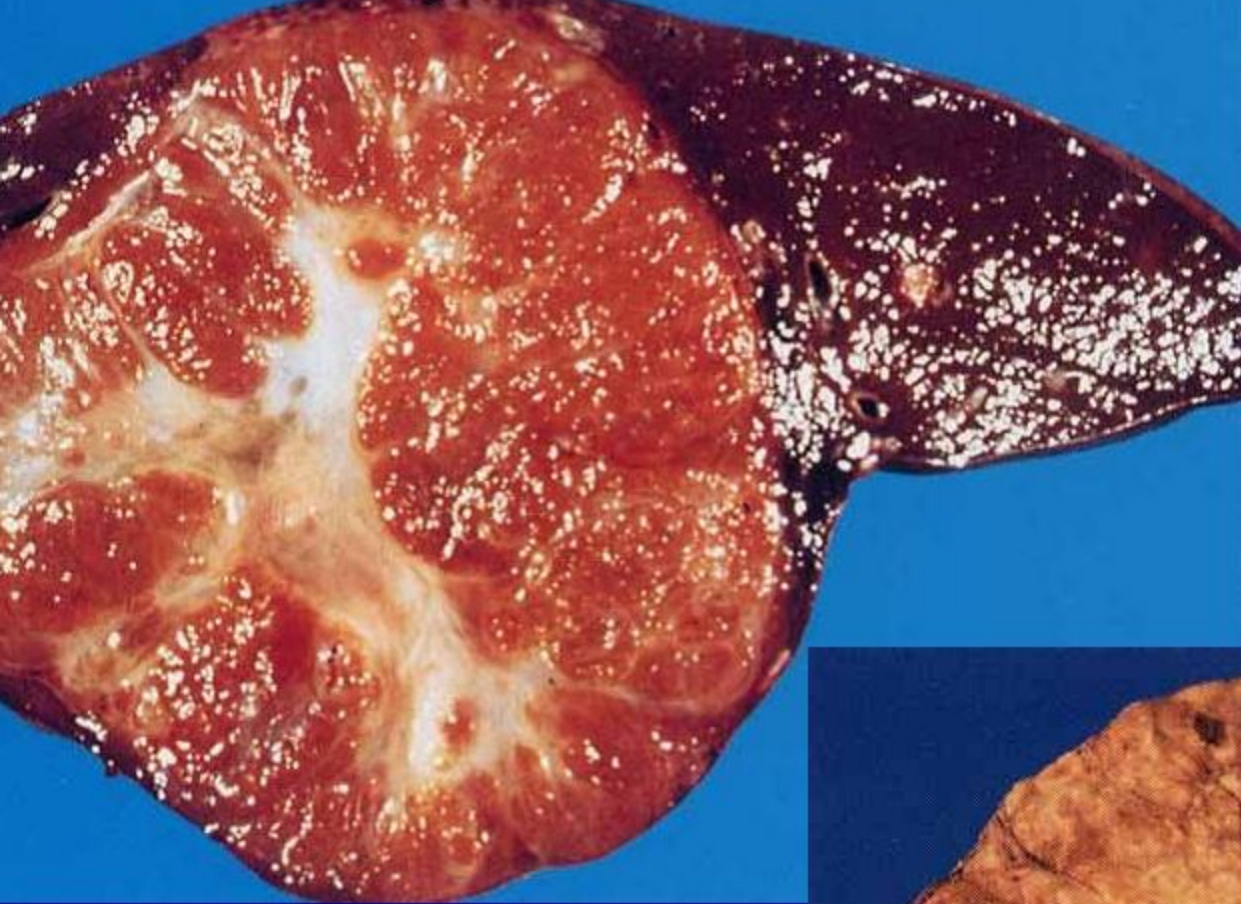


E- Hyperplasie nodulaire focale (HNF)

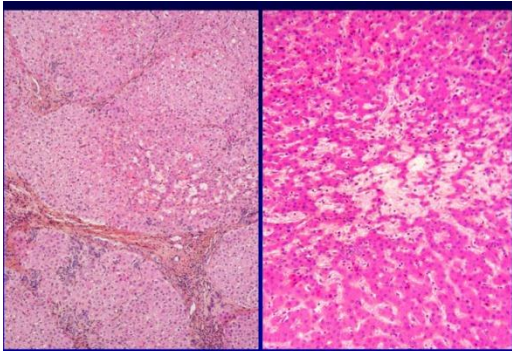
- Lésion « pseudo-tumorale »
Réponse hyperplasique, secondaire à une anomalie vasculaire acquise ou congénitale : hyperperfusion localisée
- Fréquente +++ 3/1000
- Prédominance féminine (80%)
- Age moyen 38 ans
- Non reliée aux CO
- Asymptomatique le + souvent +++ (≠ AHC)

Hyperplasie nodulaire focale

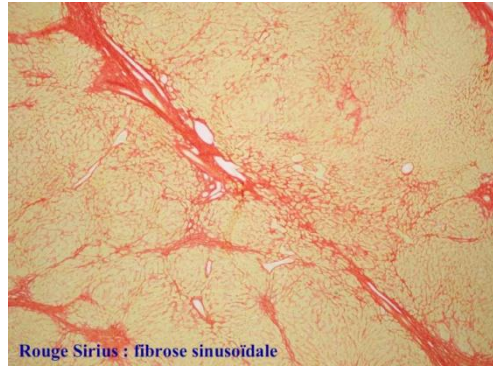- **Macroscopie**
 - Unique (80%), bien limitée, non encapsulée
 - Petite (< 5 cm dans 84% des cas, 5 à 10 cm dans 13%)
 - Chamois, lobulée ou pseudocirrhotique, peu ou pas remaniée
 - Cicatrice fibreuse étoilée ++ dans 75% des cas
 - Multiple : 20% (chercher syndrome des HNF multiples)
-



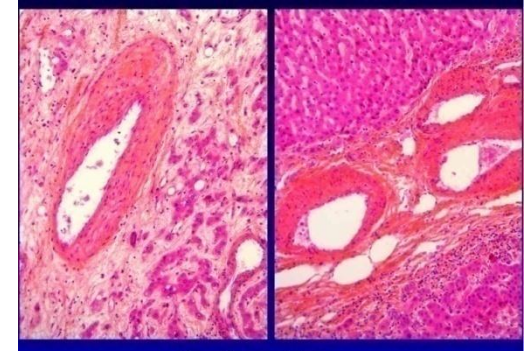
HNF "typique"



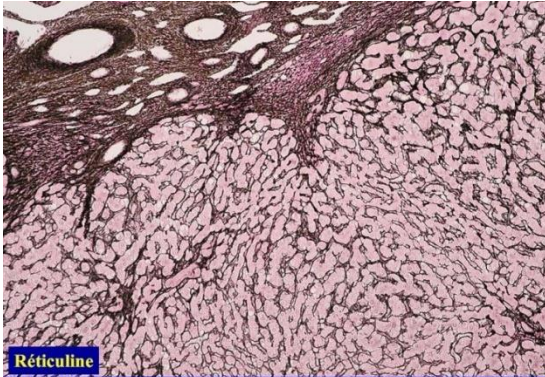Dilatation sinusoidale, péfiose



Rouge Sirius : fibrose sinusoidale

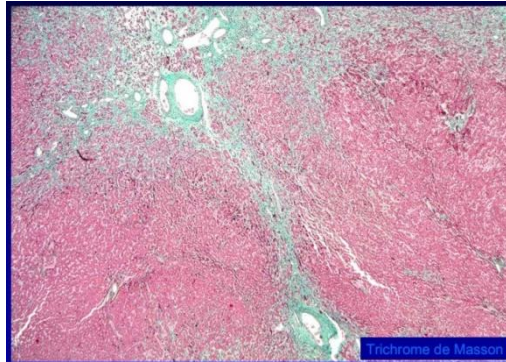


Anomalies vasculaires



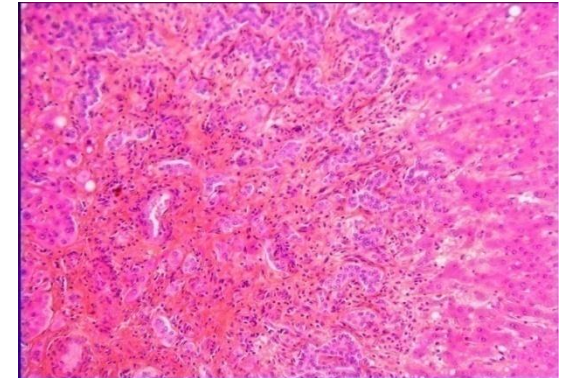
Réticuline

Trame réticulinique conservée voire accentuée

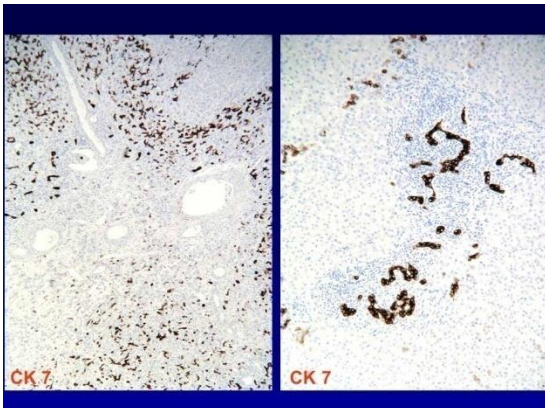


Quelques septa fibreux

Trichrome de Masson

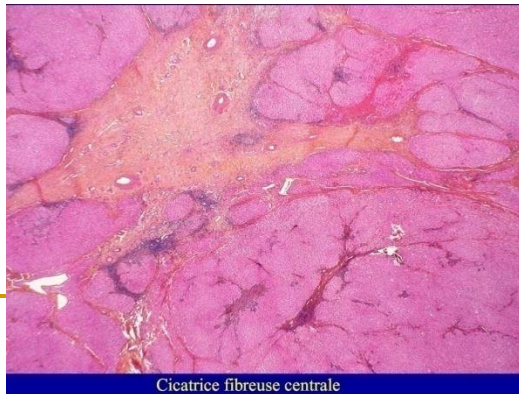


Prolifération ductulaire, infiltrat inflammatoire

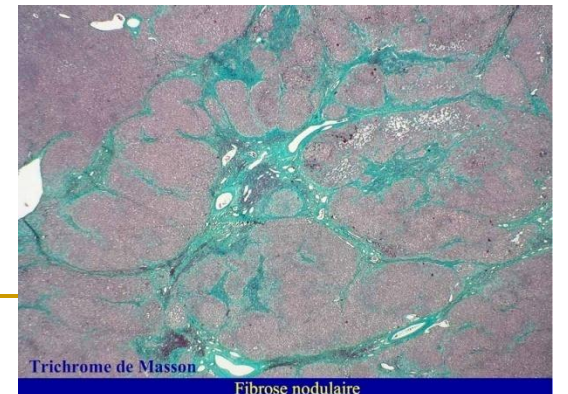


CK 7

CK 7



Cicatrice fibreuse centrale



Trichrome de Masson

Fibrose nodulaire

F- Angiomyolipome

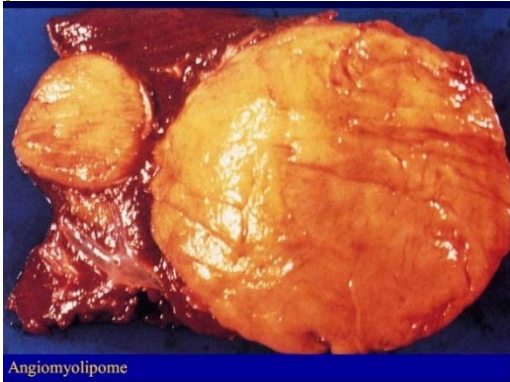- Deuxième localisation après le rein (Ishak, 1976)
- Rare, homme = femme, âge M 50 ans
- Rarement associé à sclérose tubéreuse de Bourneville
- Famille des « PEComes » **l'HMB45, la MelanA et l'actine musculaire lisse (+)**

A partir de la cellule épithélioïde périvasculaire

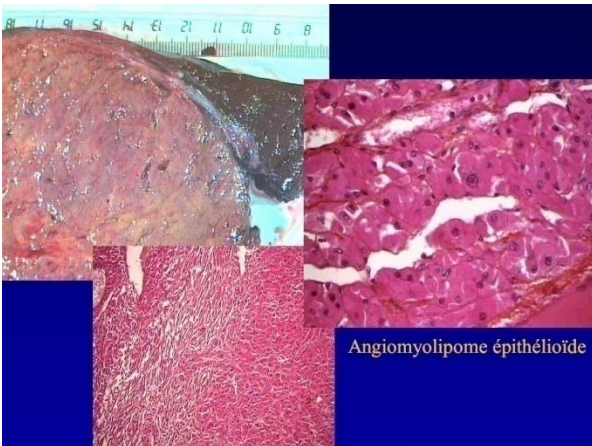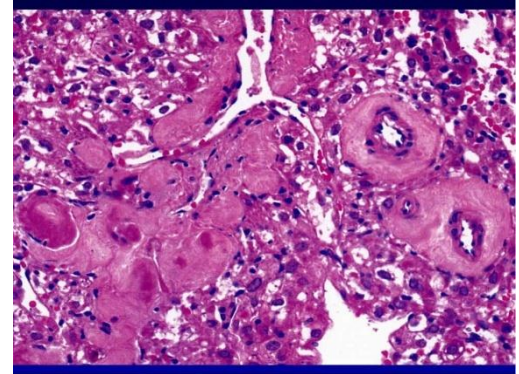
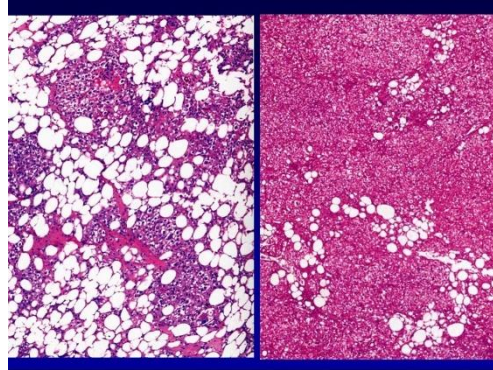
- Unique, bien limité, non encapsulé, 1 à 40 cm
- Tranche de section variable, selon répartition des trois composants
 - Musculaire lisse : fusiforme ou épithélioïde
(AML +/- desmine et HMB45, melan A, NKIC3)
 - Adipeux : mature (PS100)
 - Vasculaire : paroi épaisse hyalinisée, vaisseaux tortueux

Angiomyolipome

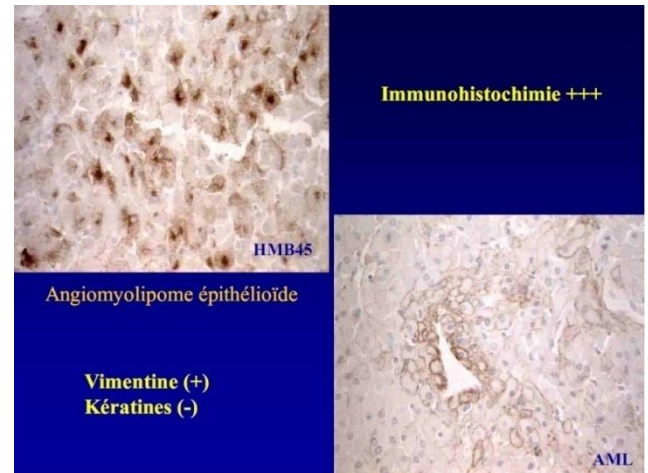- Variante épithélioïde : piège diagnostique sur PBH
 - Composante monophasique exclusive de cellules épithélioïdes
 - « aspect de CHC atypique »
 - Faire Hp, ACEp (-) et HMB45, AML (+)
- Variante avec hématopoïèse extramédullaire
 - Ne pas confondre avec myélolipome
- Tumeur bénigne : traitée par exérèse chirurgicale
- Un seul cas malin décrit
 - Nécrose, embolies vasculaires, récurrence et métastases



Angiomyolipome



Angiomyolipome épithélioïde



Immunohistochimie +++

HMB45

Angiomyolipome épithélioïde

Vimentine (+)
Kératines (-)

AML

B- CLASSIFICATION HISTOLOGIQUE DES TUMEURS MALIGNES PRIMITIVES DU FOIE

TUMEURS MALIGNES EPITHELIALES

Carcinome hépatocellulaire
Cholangiocarcinome intra-hépatique
Cystadénocarcinome biliaire
Hépatocholangiocarcinome
Hépatoblastome
Carcinome indifférencié

CLASSIFICATION HISTOLOGIQUE DES TUMEURS MALIGNES PRIMITIVES DU FOIE

TUMEURS MALIGNES MESENCHYMATEUSES

Angiosarcome

Hémangioendothéliome épithélioïde

Sarcome de Kaposi

Sarcome indifférencié (embryonnaire)

Rhabdomyosarcome

Leiomyosarcome, fibrosarcome, liposarcome

Lymphome

TUMEURS MIXTES

Carcinosarcome

TUMEURS DIVERSES

Tumeur du sac vitellin

Tumeur rhabdoïde

TUMEURS PRIMITIVES DU FOIE

- 500 000 nouveaux cas par an
- Fréquence en ↗ dans les pays développés
- 3ème cause de décès par cancer au monde

- Carcinome hépatocellulaire (CHC)
= 85 to 90%
- Cholangiocarcinome
= 8 to 15% (en Occident)

CARCINOME HEPATOCELLULAIRE

NODULES HEPATOCELLULAIRES

Régénératifs

Néoplasiques

FOIE SAIN

Hyperplasie nodulaire
 focale

Adénome*

CHC

CIRRHOSE

Nodule cirrhotique

Nodule dysplasique

Macronodule
 de régénération

CHC

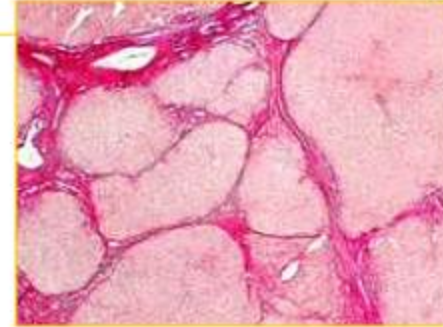
Nodule HNF-like

CARCINOME HEPATOCELLULAIRE

Dans les pays occidentaux

85 to 90% des CHC sur foie cirrhotique

10% to 15% sur foie non cirrhotique

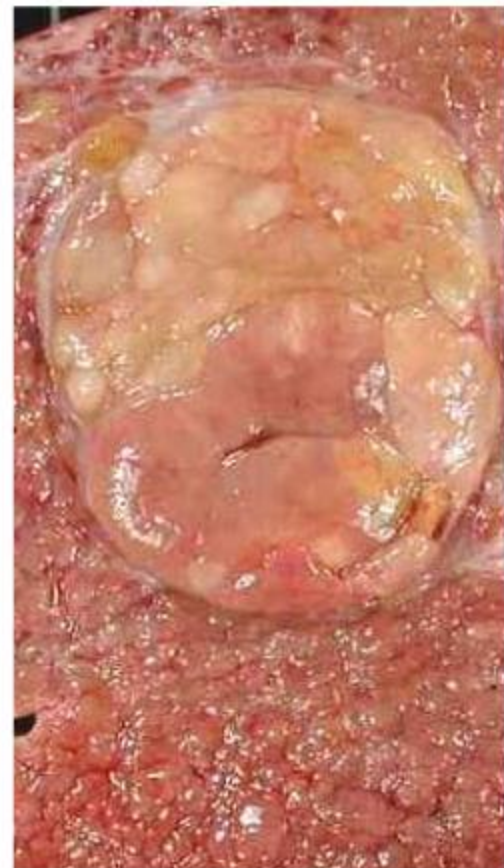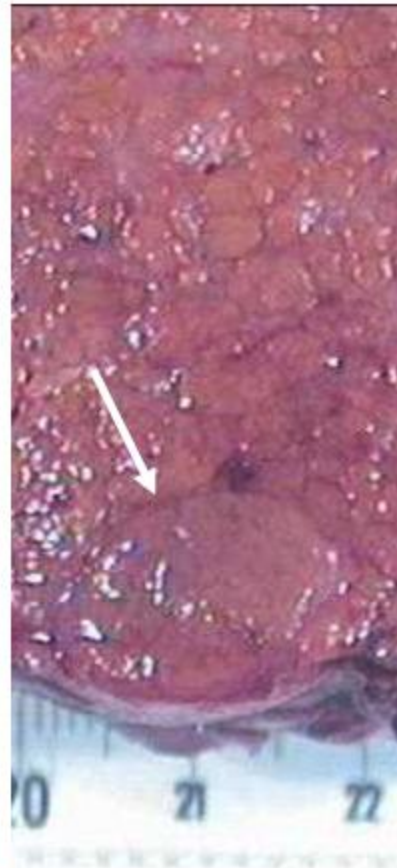

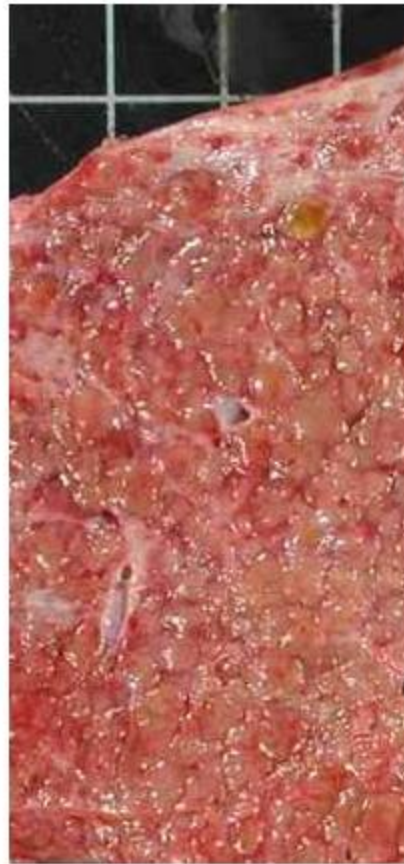
Hépatite chronique

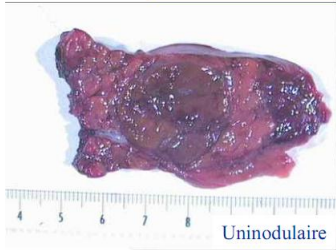
Foie normal

Cirrhose = état pré-cancéreux avec incidence annuelle du CHC de 1 à 4%

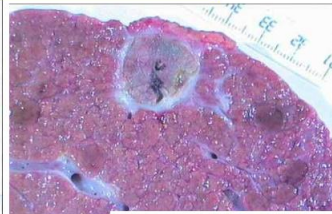Carcinome hépatocellulaire : une carcinogenèse multiétape



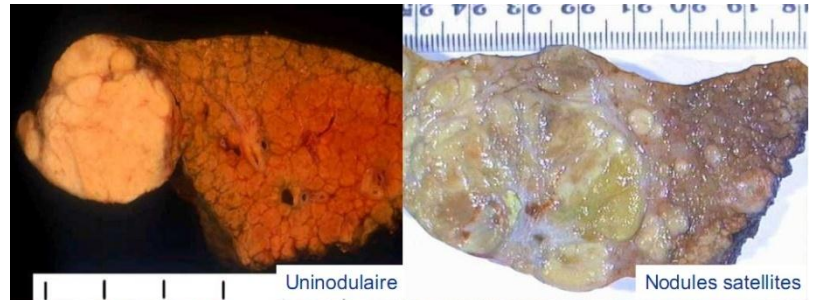
**CARCINOME HEPATOCELLULAIRE
MACROSCOPIE**



Uninodulaire

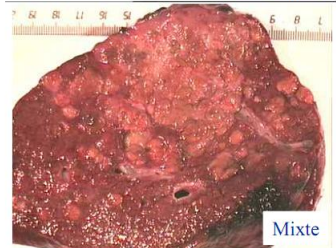


Uninodulaire avec nécrose

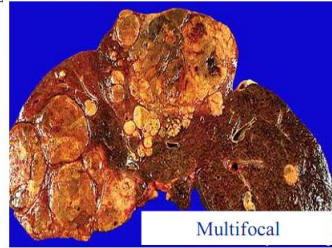

Uninodulaire

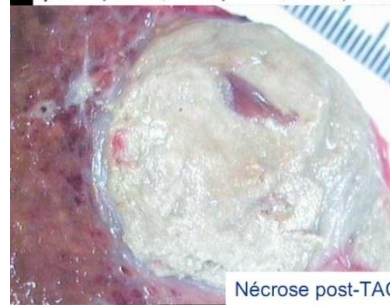Nodules satellites



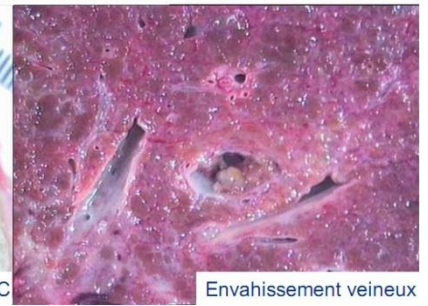
Mixte



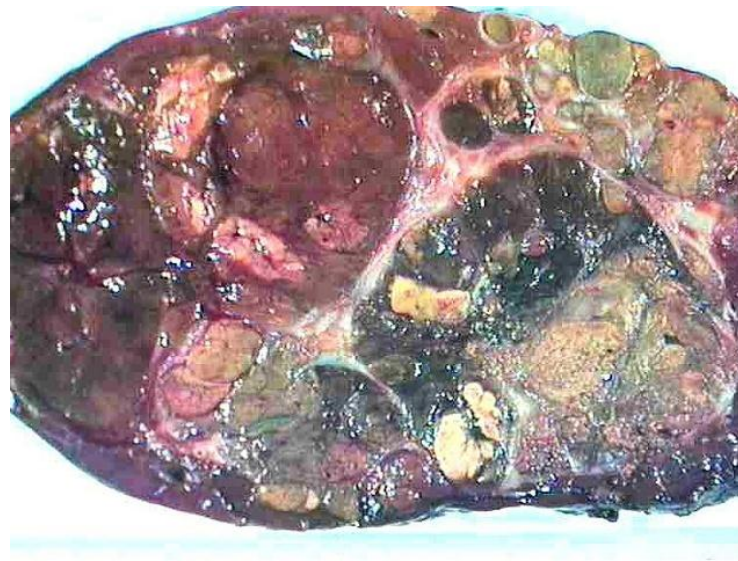Multifocal



Nécrose post-TAC



Envahissement veineux



CHC: FORMES TYPIQUES

Carcinome Hépatocellulaire

Histopathologie

Architecture trabéculaire avec stroma capillaire

Cellules de type hépatocytaire

Polygonales avec un cytoplasme éosinophile

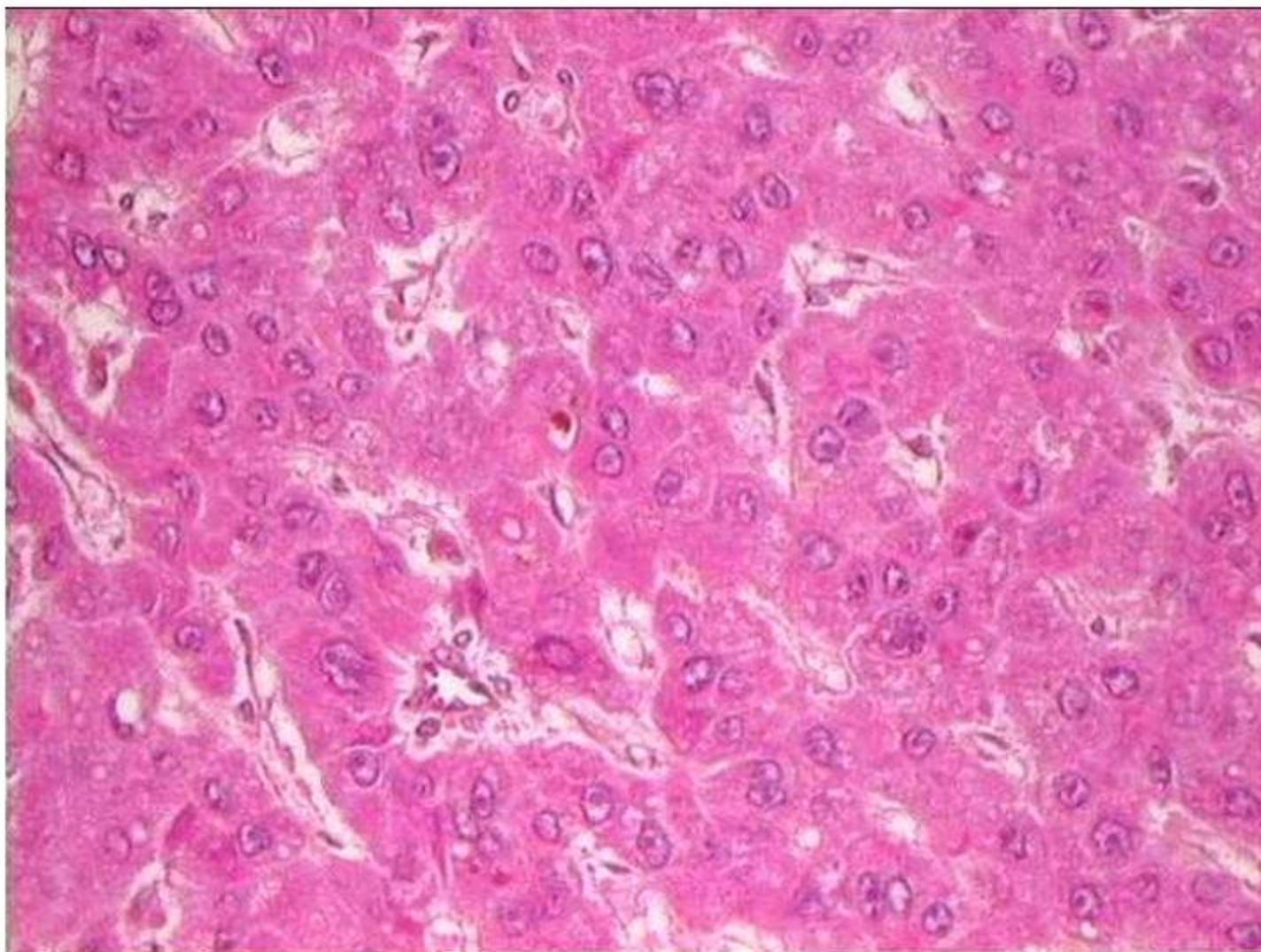
Noyau rond central avec un nucléole proéminent

Atypies cytonucléaires ±

Bile 15%

Steatose

CARCINOME HEPATOCELLULAIRE HISTOPATHOLOGIE



TYPES HISTOLOGIQUES DES CARCINOMES HEPATOCELLULAIRES (OMS)

Architecture

- Trabéculaire
- Pseudoglandulaire
- Compact
- Squirrheux*
- Fibrolamellaire

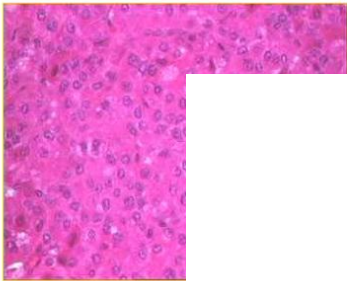
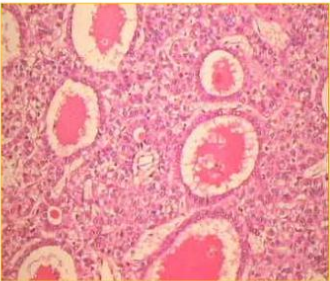
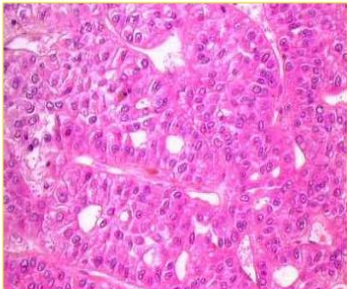
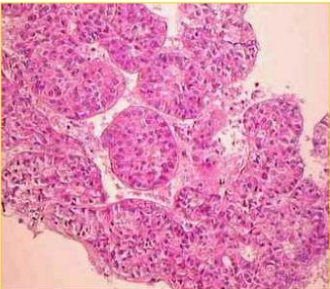
Cytologie (variantes)

- Pléiomorphe
- Cellules claires
- Oncocytaire
- Sarcomatoïde

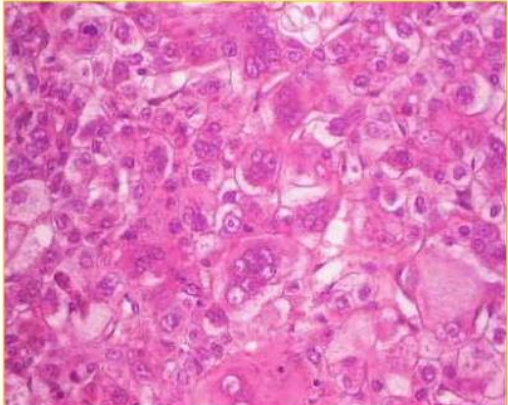
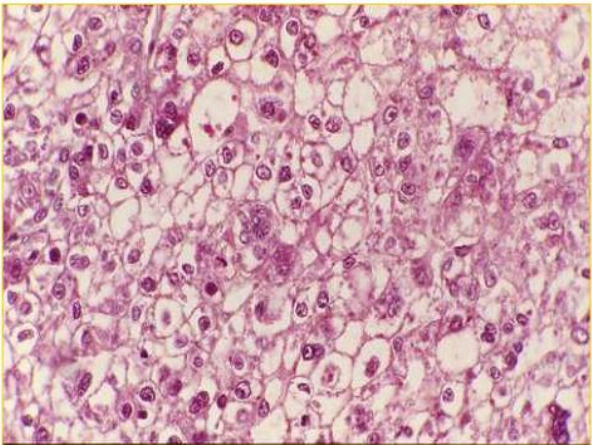
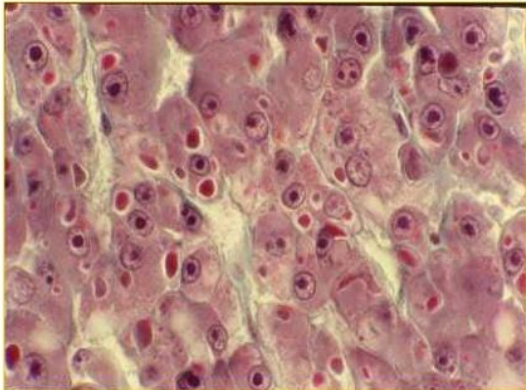
Autres caractères

- Bile
- Glycogène
- Stéatose
- Inclusions intra-nucléaires
- Globules hyalins
- Corps de Mallory
- Corps « pâles »
- Inclusions en verre dépoli

CARCINOME HEPATOCELLULAIRE
HISTOPATHOLOGIE



CARCINOME HEPATOCELLULAIRE
HISTOPATHOLOGIE



CHC: FORMES PARTICULIERES

CARCINOME FIBROLAMELLAIRE

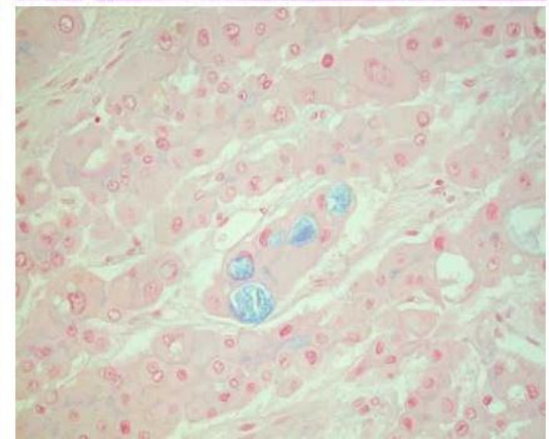
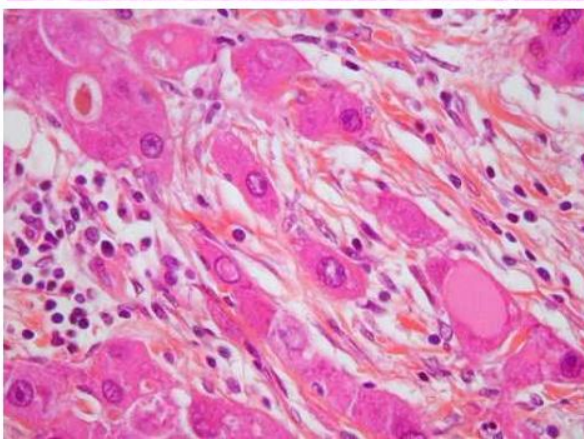
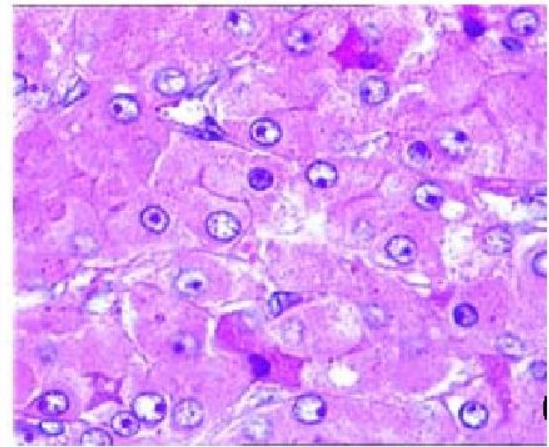
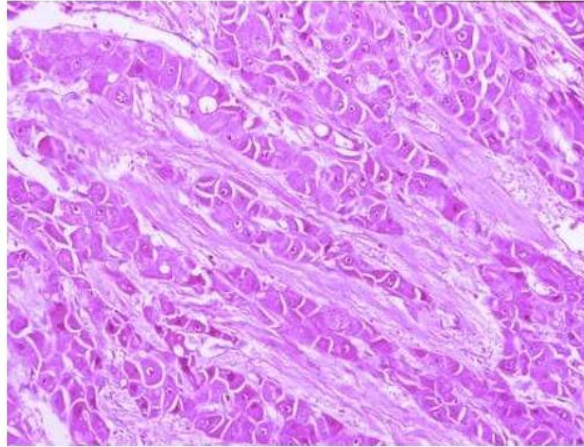
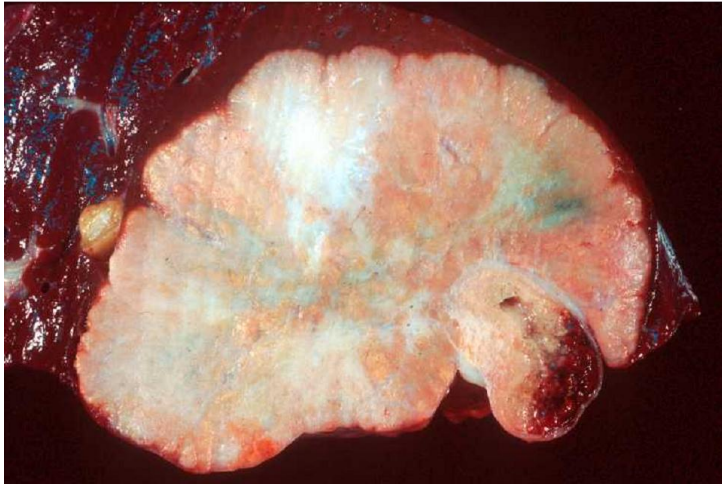- Tumeur généralement unique et volumineuse
- Bien limitée mais non encapsulée
- Ferme, blanchâtre
- Etoile fibreuse centrale

- Hépatocytes de grande taille et de forme polygonale
- Cytoplasme fortement éosinophile
- Inclusions: globules hyalins, corps pâles
- Noyaux volumineux clair avec très gros nucléole

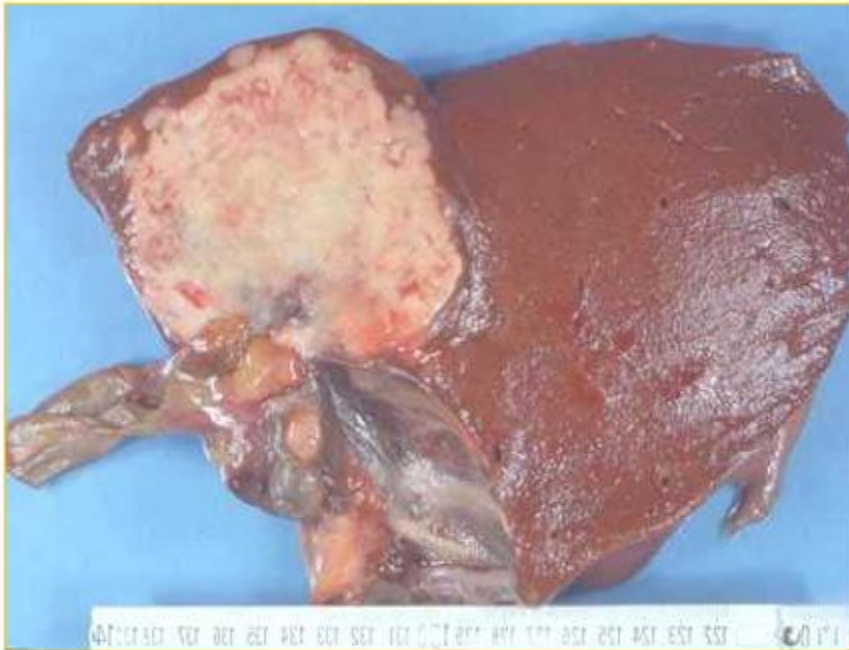- Travées dans une fibrose d'organisation lamellaire

- CK8 et 18 +, HepPar1 + CK7 +

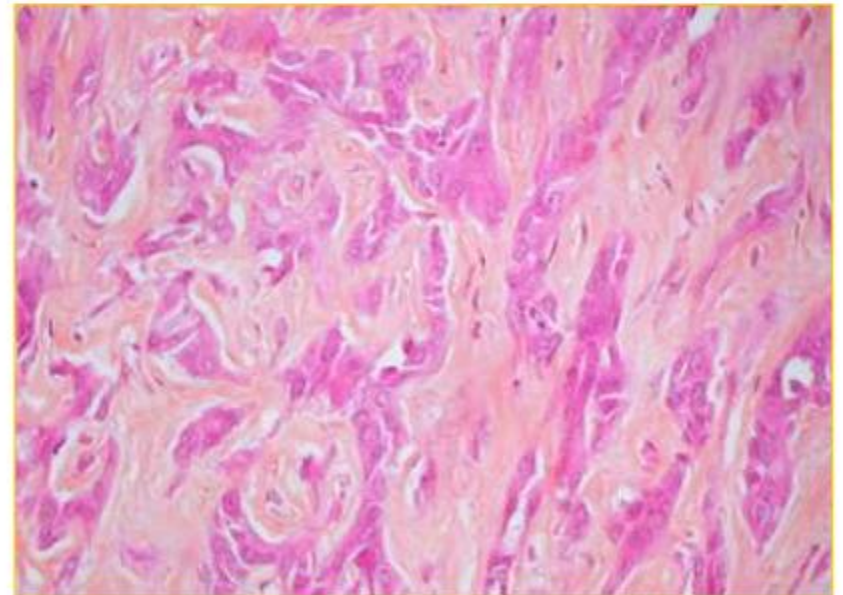
CARCINOME FIBROLAMELLAIRE



CHC SCLEROSANT??

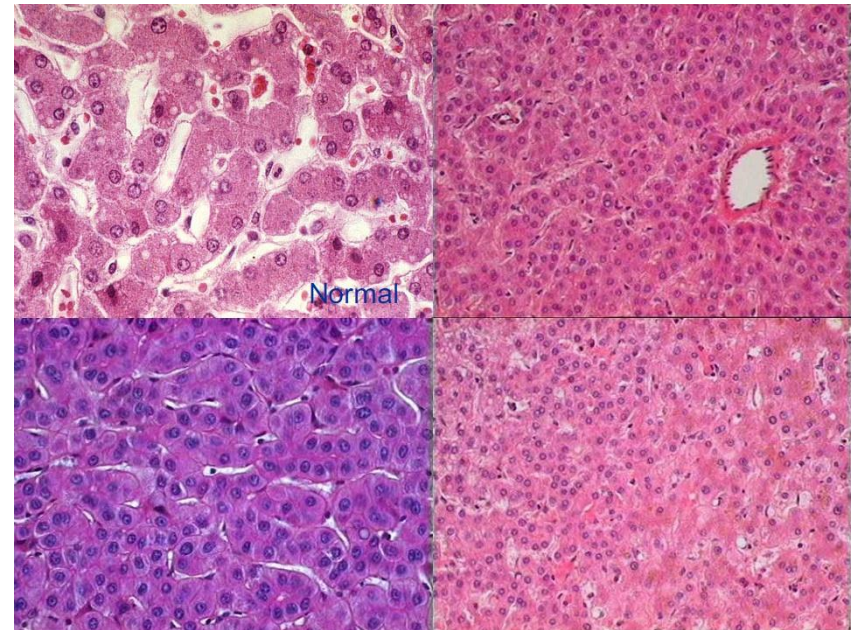
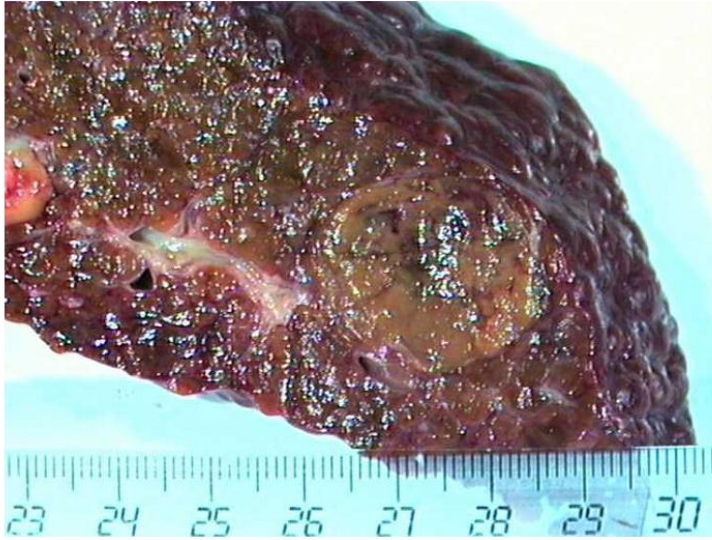


- Foie non cirrhotique
- Hypercalcémie
- Métastases d'emblée



CHC: DIAGNOSTIC DIFFERENTIAL

NODULE DYSPLASIQUE DE HAUT GRADE



CHOLANGIOCARCINOME

CHOLANGIOCARCINOMES

10-25%

Cholangiocarcinome périphérique
ou intrahépatique

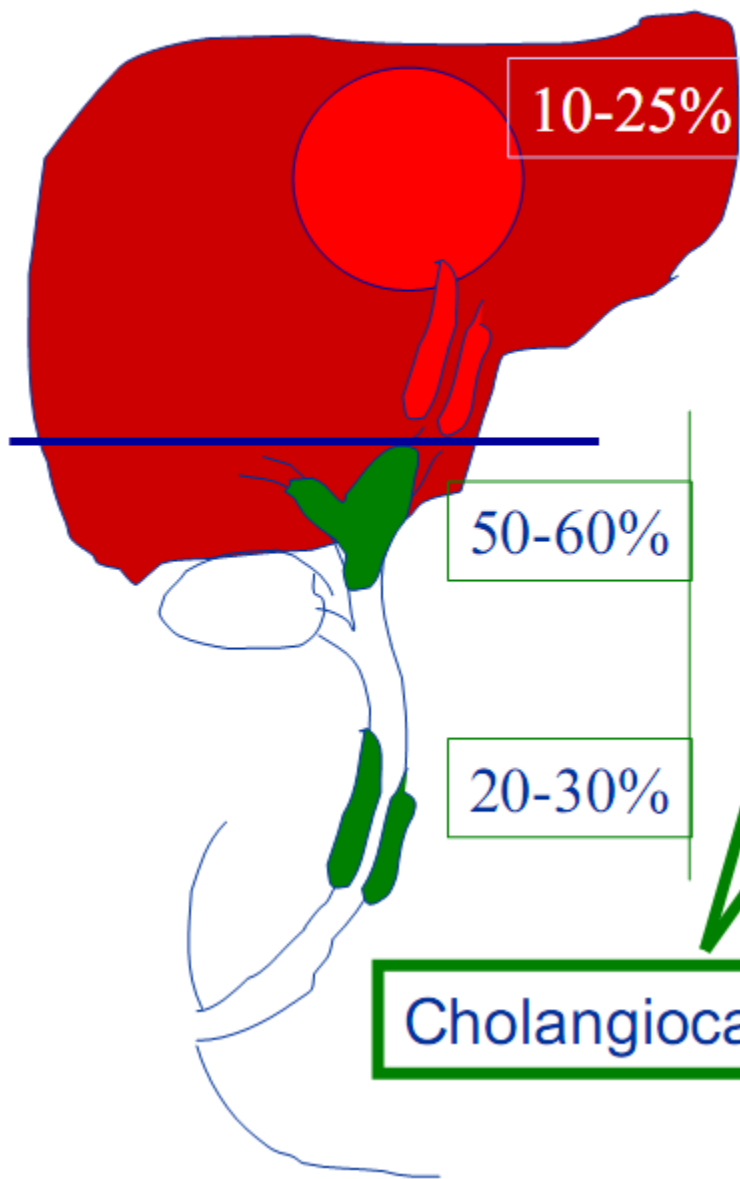
50-60%

Cholangiocarcinome hilaire

20-30%

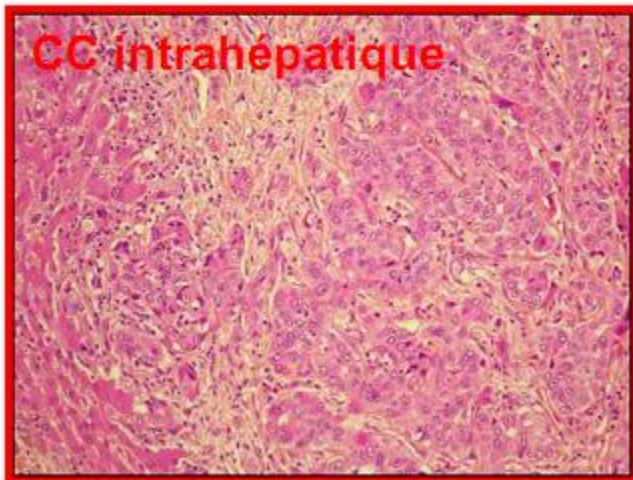
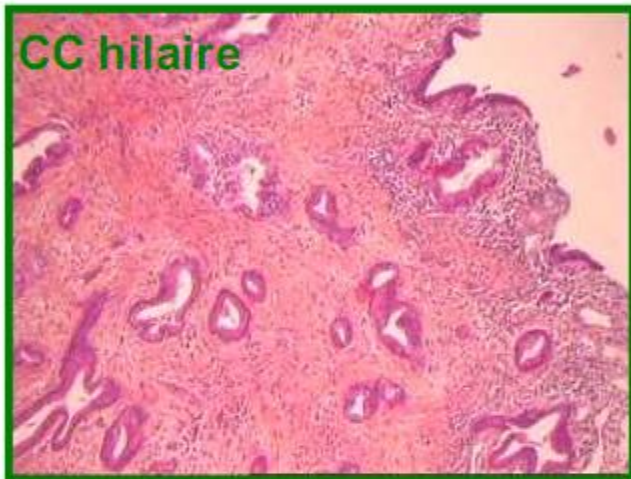Cholangiocarcinome de la VBP

Cholangiocarcinomes extrahépatiques



CHOLANGIOCARCINOMES: TYPES HISTOLOGIQUES

Classification OMS 2000 des tumeurs de la vésicule biliaire et des voies biliaires extra-hépatiques

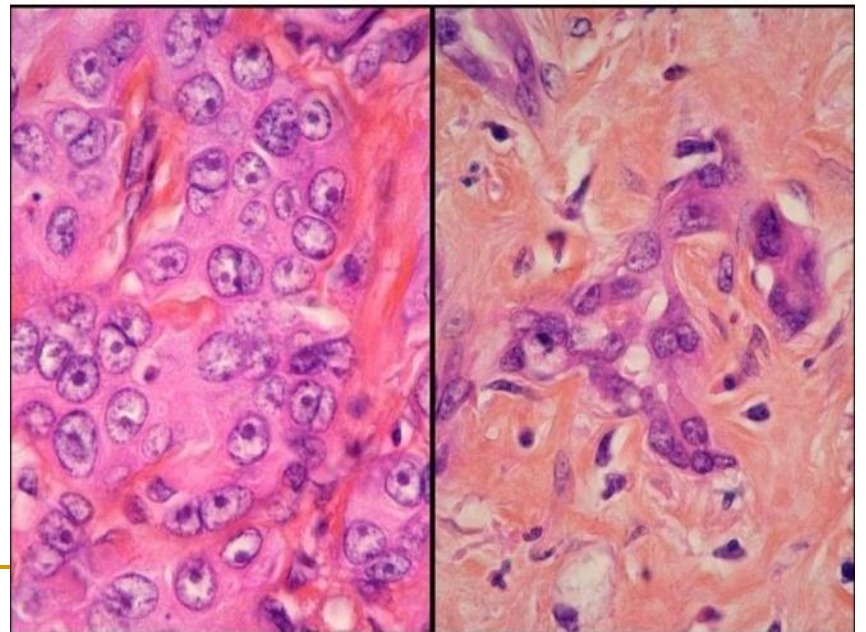
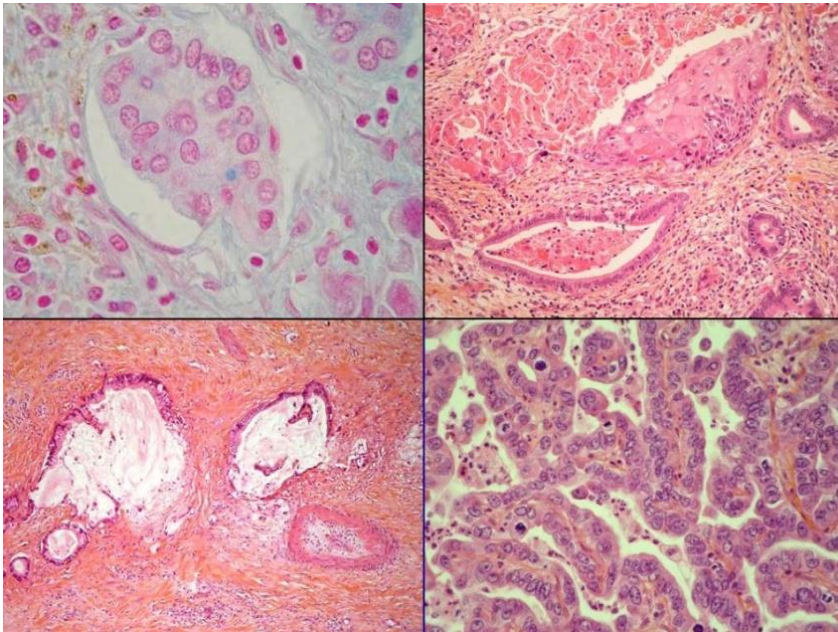
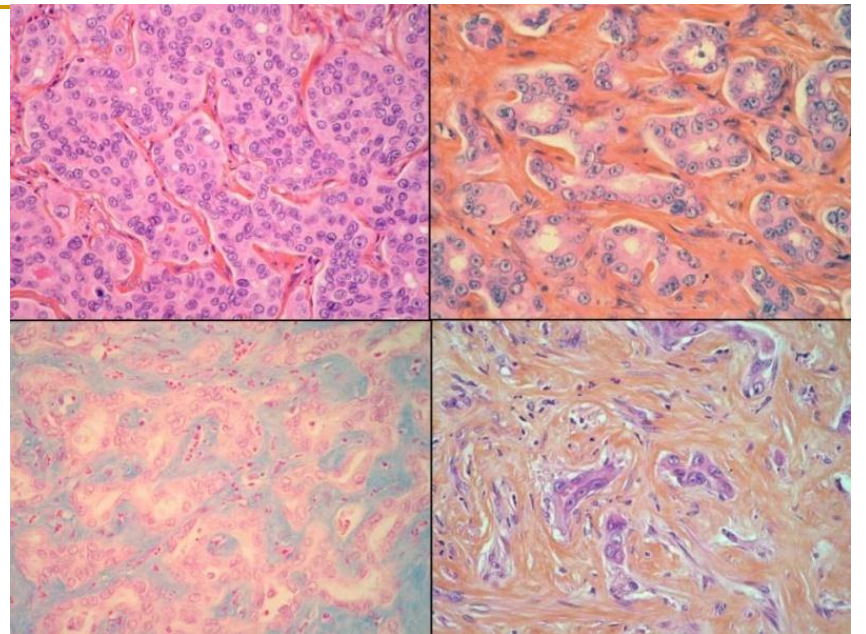
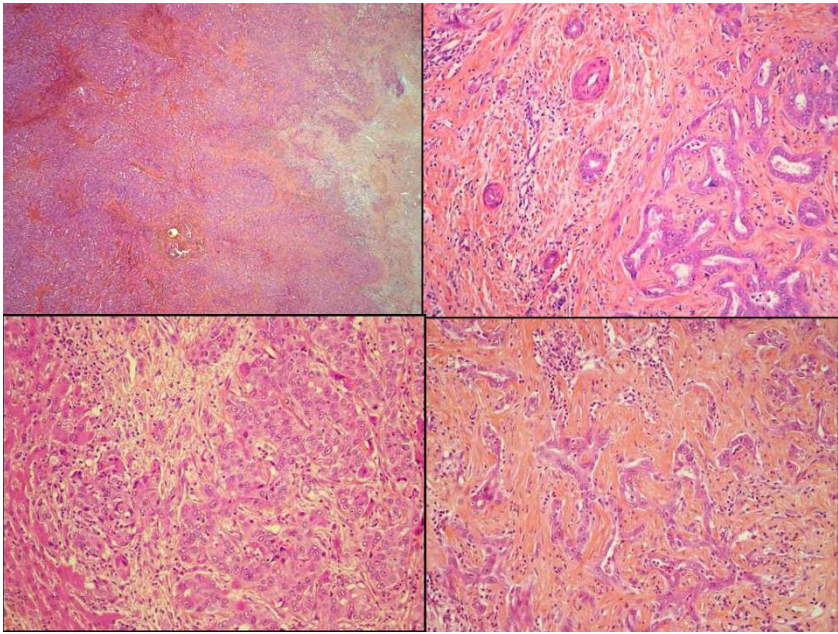


ADENOCARCINOMES

- Adénocarcinome bien différencié
- Adénocarcinome papillaire
- Adénocarcinome de type intestinal
- Adénocarcinome de type gastrique
- Carcinome mucineux
- Carcinome à cellules claires
- Carcinome à cellules indépendantes

AUTRES CARCINOMES

- Carcinome adénoquameux
- Carcinome épidermoïde
- Carcinome indifférencié



METASTASE D'UN ADENOCARCINOME DE PRIMITIF INCONNU

CK7- CK20+



Adénocarcinome colorectal
Adénocarcinome gastrique

Probabilité d'une tumeur primitive colorectale: 78%

CK7+ CK20+ ou -



Adénocarcinome pancréatique
Adénocarcinome gastrique
Cholangiocarcinome
Adénocarcinome mammaire

CK7+CK20+ Probabilité d'une tumeur primitive
pancréatico-biliaire: 74%

CK7- CK20 -



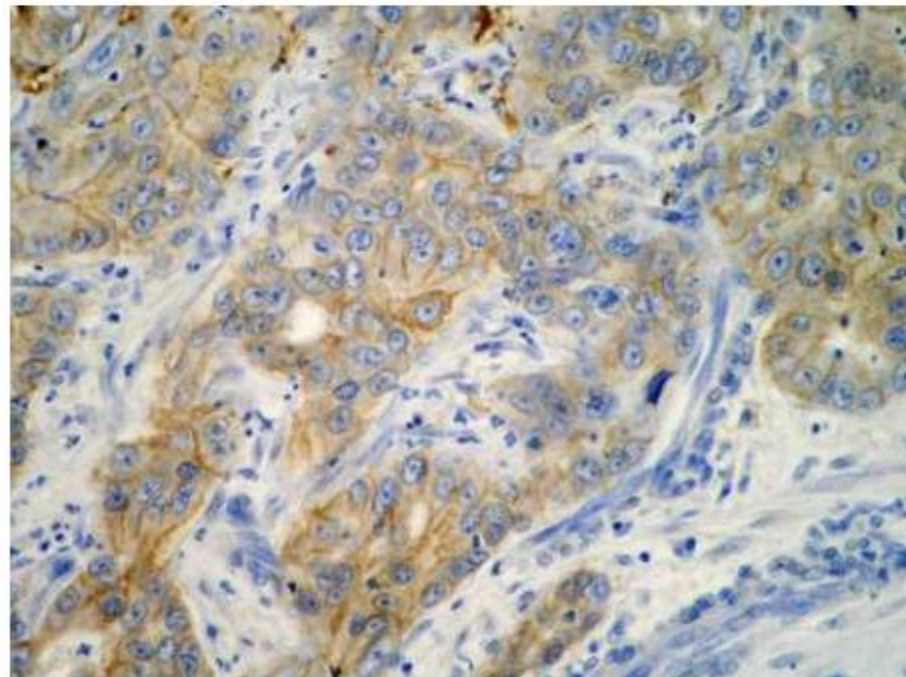
Adénocarcinome prostatique
Adénocarcinome rénal
Carcinome hépatocellulaire

EGFR

Expression immunohistochimique dans environ 80% des cholangiocarcinomes

Amplification génique rare

Mutations ??



Les inhibiteurs d'EGF (Thérapie Ciblée)

Erbix(cetuximab)

Tarceva

Tarceva/erlotinib est un des médicaments les plus récents, c' est un inhibiteur de tyrosine kinase (TKI) qui vise un récepteur, le HER 1 du facteur épidermique de croissance (EGFR) et freine la progression de la tumeur.

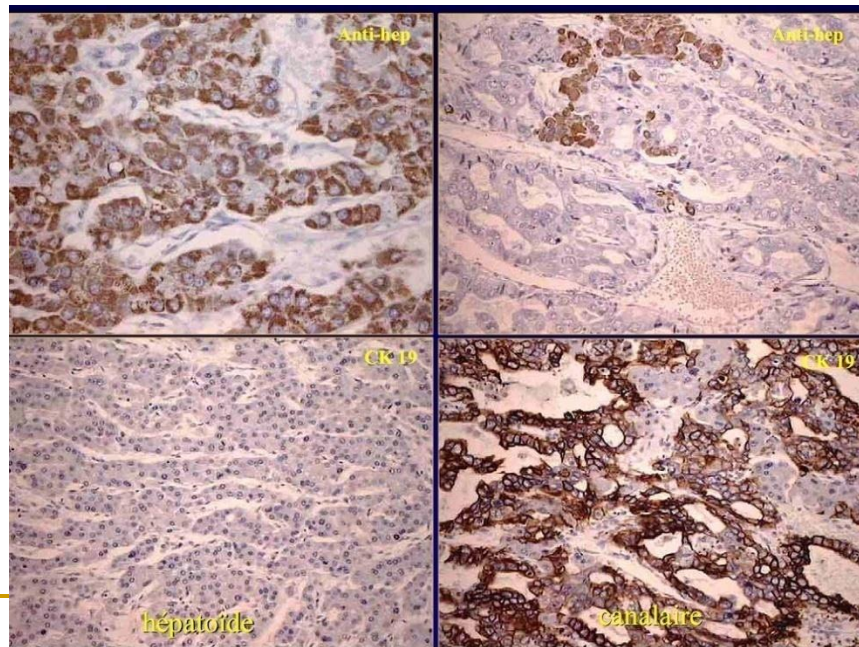
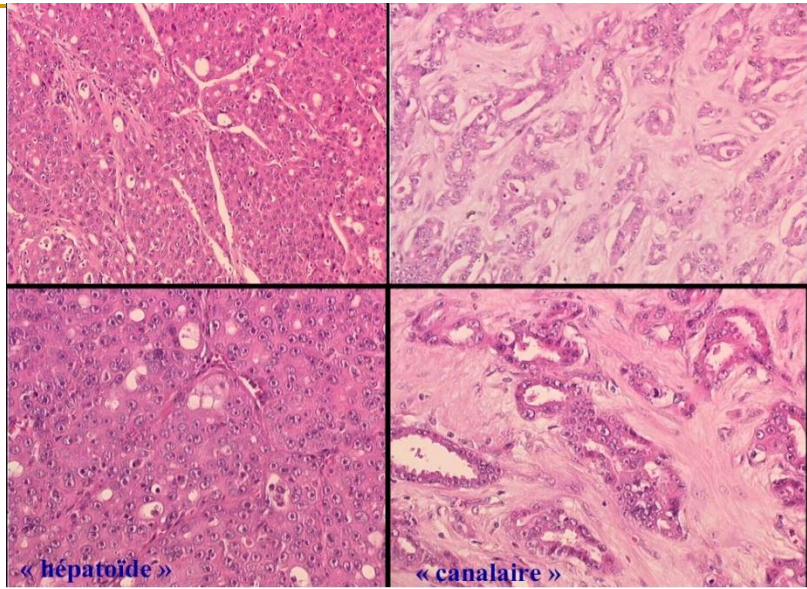
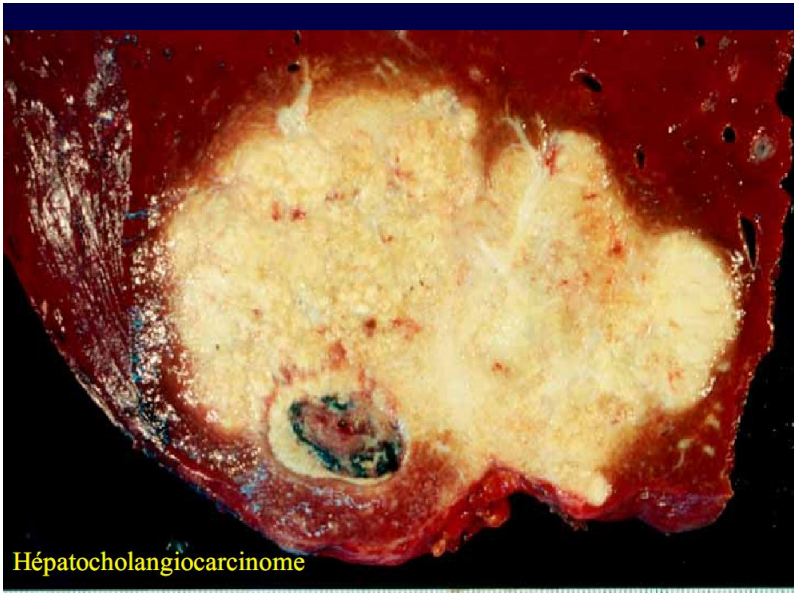Il fonctionne de façon à peu près identique à un autre TKI utilisé dans le cancer du poumon.

Iressa a montré un fort potentiel pour faire reculer quelque métastases et frapper fort certaines tumeurs, et de plus il traverse bien la barrière sang-cerveau.

Ces médicaments fonctionnent chez quelques patients qui n'ont pas de mutation du gène EGFR(gène K-ras).

HEPATOCHOLANGIOCARCINOME

- Rare: 1 à 4%
- Tumeur avec des secteurs bien distincts de CHC et de CC (Tumeur transitionnelle avec phénotype intermédiaire entre biliaire et hépatocytaire????)
- Sujets âgés (# 60 ans)
H>>F (60 à 80%)
 α FP sérique peu élevée (15 à 40%)
- Foie non cirrhotique/ cirrhotique
- Pronostic sombre (20% à 5 ans)



Carcinome indifférencié

- **Diagnostic d'exclusion +++**
- < 2% des tumeurs épithéliales
- Données épidémiologiques identiques au CHC
- Pas de contingent CHC ou CC individualisé
- Cellules avec atypies et mitoses ++, sans architecture, sans mucus, sans bile
- Aide de l'IHC : mise en évidence de CK de large spectre KL1, AE1-AE 3, CK8-18 (vimentine souvent positive)
- Pronostic mauvais

Choix dans l'IHC des tumeurs malignes indifférenciées

- KL1-/ CD45-/ PS100- : sarcome
 - Puis desmine, actine, CD31 et 34, CD117....
- KL1-/ CD45-/ PS100+ : mélanome
 - Puis HMB45 ou Mélan A ou NKIC3
- KL1-/ CD45+/ PS100- : lymphomes
 - Puis marqueurs B, T, CD30, ALK ...
- KL1+/ CD45-/ PS100-
 - Carcinomes
 - Penser à tumeur germinale : AFP, β -HCG, PLAP

Choix dans l'IHC des proliférations carcinomateuses

Axe adénocarcinome : CK 7 et 20, AC spécifiques

- 7+/20+ : urothélial, gastrique, bilio-pancréatique (CK19), ovaire mucineux
- 7+/20- : poumon (TTF1), sein (RE, RP), endomètre, thyroïde (TTF1, TPO, thyroglobuline), ovaire non mucineux, cholangiocarcinome (CK19)
- 7-/20+ : colorectal +++, gastrique
- 7-/20- : CHC, rein, prostate (PSA, PAP)

Axe hépatocytaire

anti-hépatocyte, AFP, TTF1 cytoplasmique, ACEp canaliculaire

Axe neuroendocrine

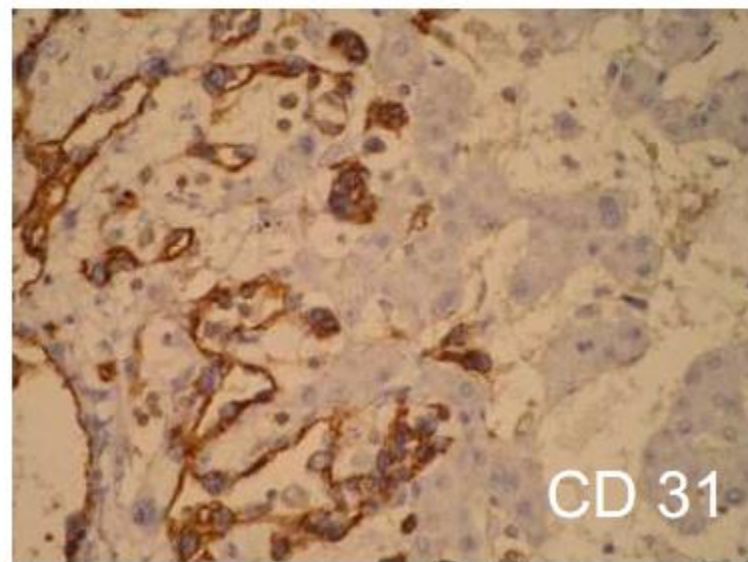
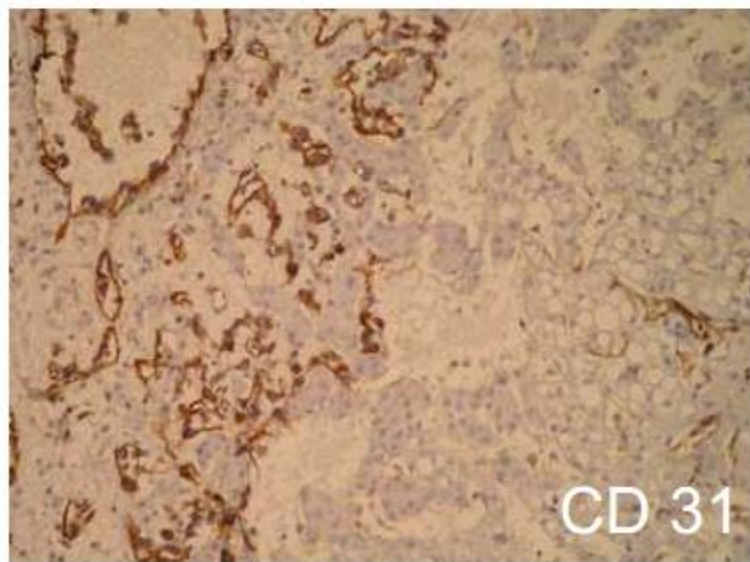
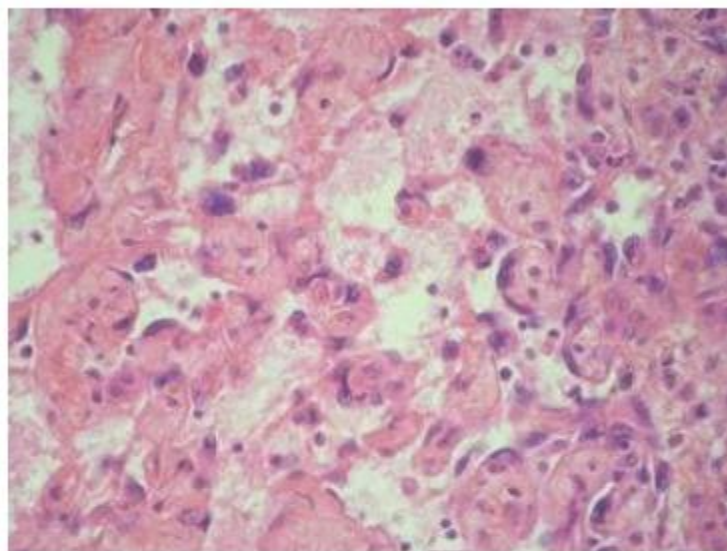
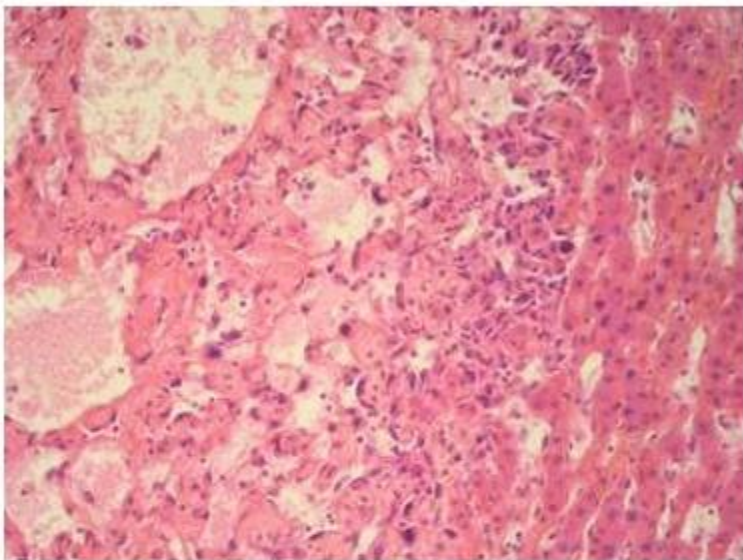
chromogranine A, synaptophysine, CD56, peptides hormonaux

AUTRES TUMEURS MALIGNES PRIMITIVES DU FOIE

ANGIOSARCOME

- <1% des tumeurs malignes primitives du foie
- Facteurs de risque (25 à 40% des cas)
Thoro-thrast, chlorure de vinyl, arsenic, androgènes, oestrogènes, radiothérapie, chimiothérapie
- Macroscopie
multiples nodules d'aspect hémorragique
- Histologie
cellules fusiformes atypiques, +/- épithélioïdes F VIII + intrasinusoïdal, massif, nodulopapillaire, caverneux
- Biopsie dangereuse

ANGIOSARCOMA



HEMANGIOENDOTHELIOME EPITHELIOIDE

Angiosarcome rare

Tissus mous, poumon, os, cerveau, foie

Age 46 ans (médiane)

F > M

Compatible avec une survie prolongée

Multiples nodules à caractère infiltrant

Blancs-gris, fermes

Centre des nodules peu cellulaire Cellules fusiformes ou étoilées

Stroma hyalin ou myxoïde ++
microcalcifications

Immuno: F VIII , CD34 , CD31 +

Périphérie des nodules

Cellules plus nombreuses

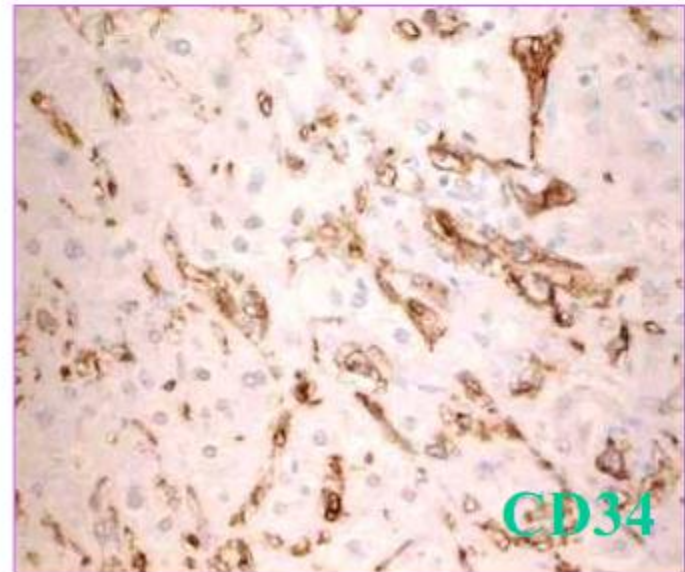
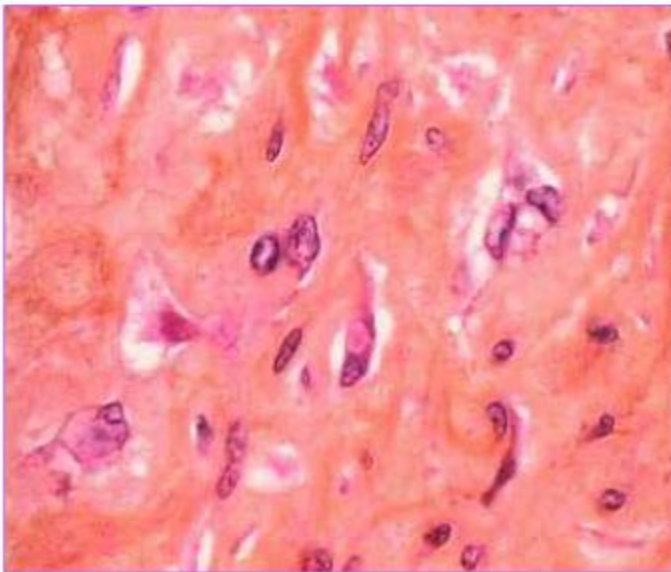
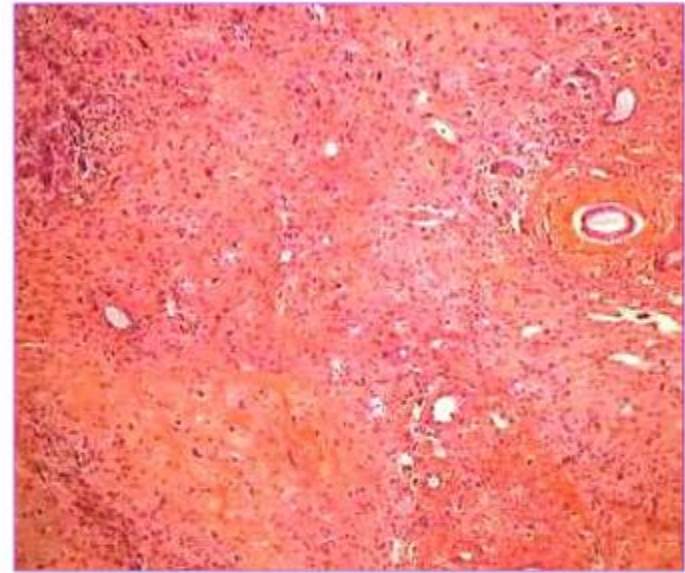
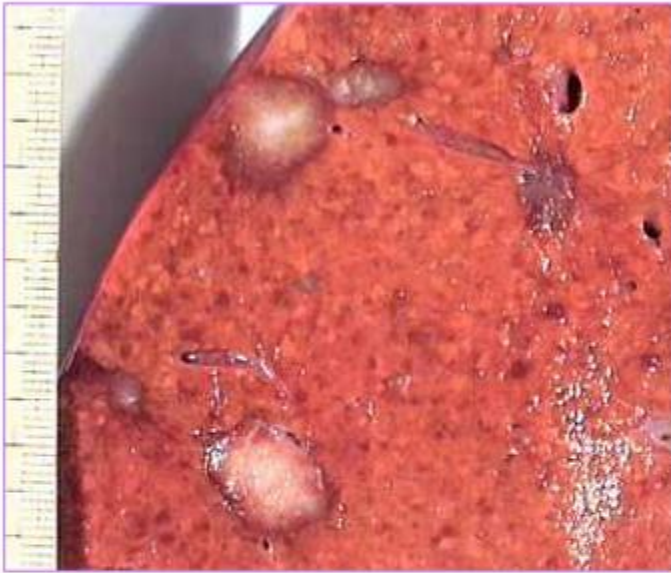
Noyaux vésiculeux

Cytoplasme épithélioïde

Vacuole = lumière vasculaire

Infiltration des sinusoides et des veines

HEMANGIOENDOTHELIOME EPITHELIOIDE



Tumeurs hépatiques pédiatriques

2% des tumeurs pédiatriques

Fréquence des tumeurs hépatiques chez l'enfant
(série de Weinberg)

– Hépatoblastome	43%	avant 5 ans
– CHC (fibrolamellaire ++)	23%	après 5 ans
– Hémangioendothéliome infantile	13%	avant 5 ans
– Sarcome indifférencié	0,6%	après 5 ans
– Hamartome mésenchymateux	0,6%	avant 5 ans
– HNF et AHC	0,3% et 0,1%	après 5 ans
– Autres rarissimes (T rhabdoïde, T du sac vitellin, tératome, ...)		

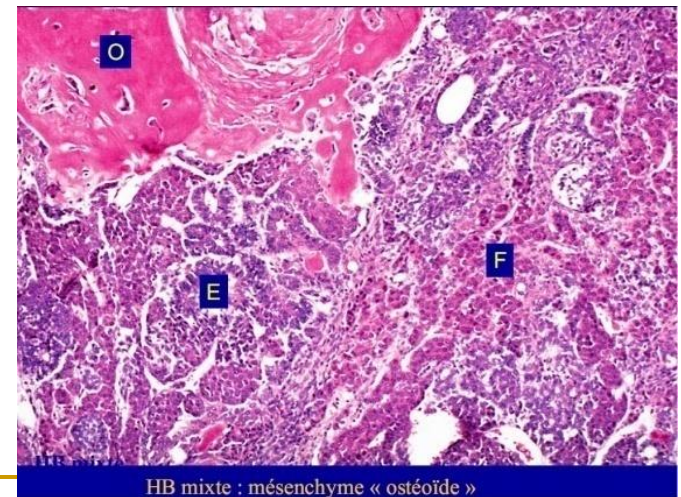
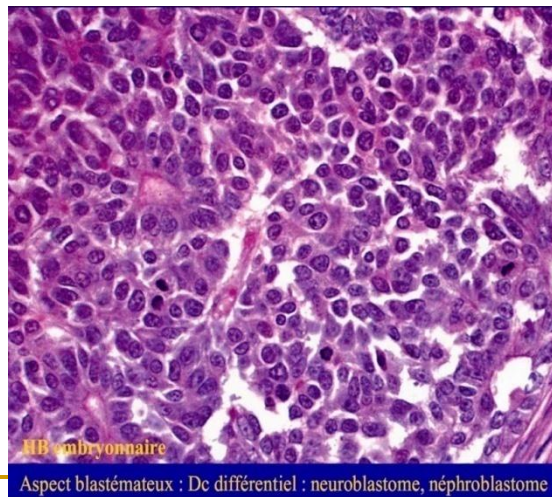
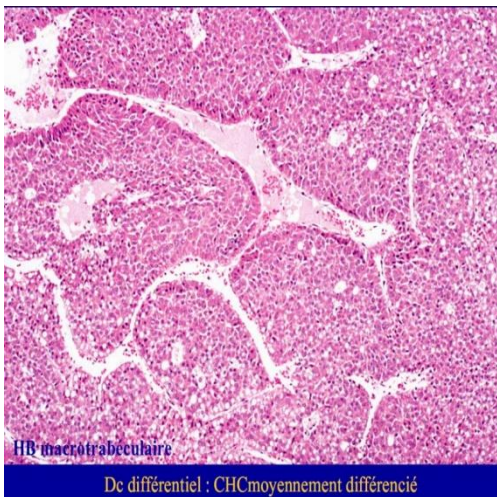
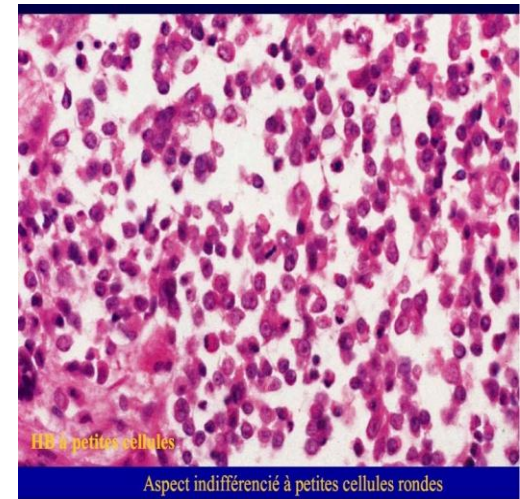
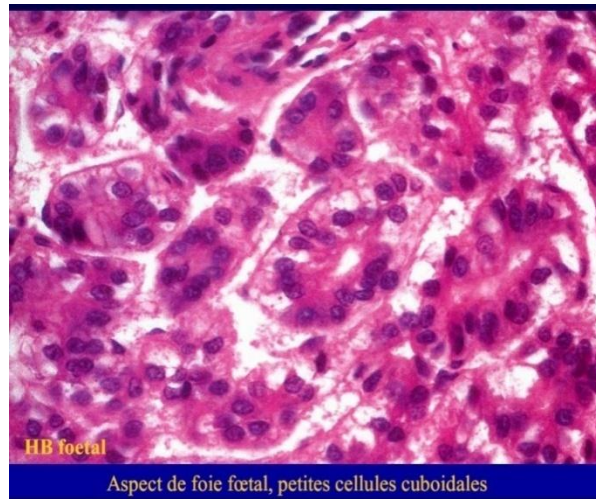
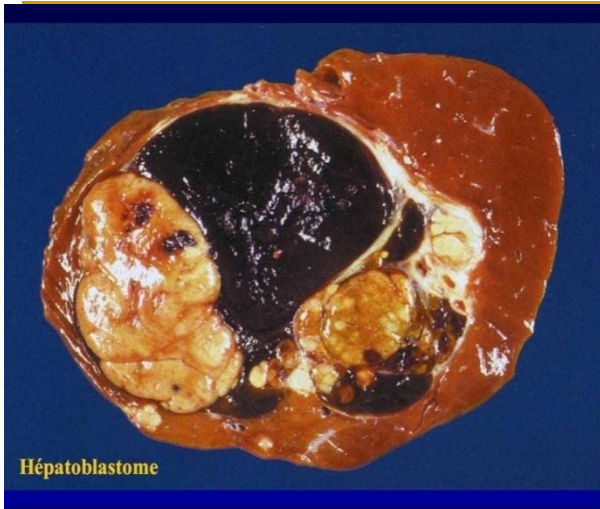>>> Pensez avant 5 ans aux métastases des neuroblastomes et T de Wilms

Hépatoblastome

- France : 20 cas / an, deux tiers avant 2 ans
- 1/3 des cas associé à malformations ou autres tumeurs pédiatriques
- Hépatomégalie et élévation de l' AFP après 6 mois (1 000 000 ng/ml ; N = 25)
- Macroscopie :
 - Tumeur beige et encapsulée si petite
 - Mais souvent > 20 cm, polychrome, remaniée
- Chimiothérapie pré-opératoire : % nécrose +++

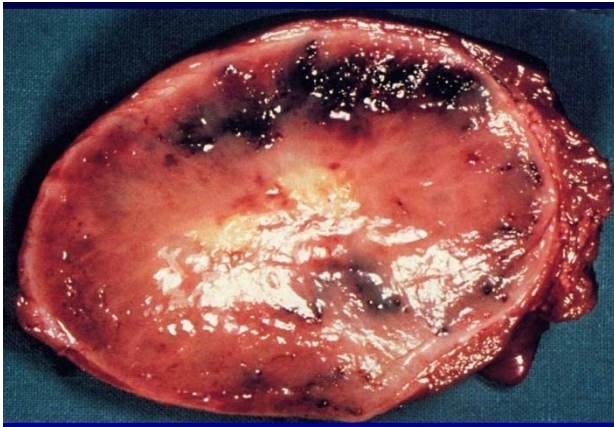
Hépatoblastome

- **HB épithélial pur : 55%**
 - Foetal +++ : 50% des HB
 - Embryonnaire : 20% associé au foetal
 - Macrotrabéculaire : 10%
 - A petites cellules indifférenciées : rare, intriqué
- >> Contingent prédominant, sinon le moins différencié
- >> AFP, anti-hépatocyte et ACEp positifs, sauf HB à petites cellules
- >> Différenciation malpighienne induite par chimiothérapie
- >> Diagnostic différentiel : CHC trabéculé, tumeur à cellules rondes

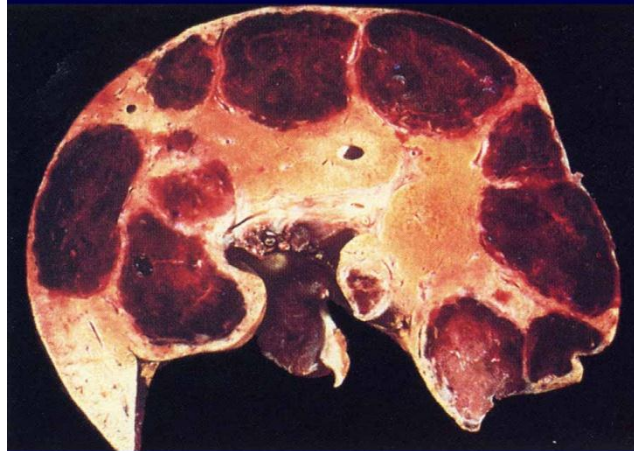


Hémangioendothéliome infantile

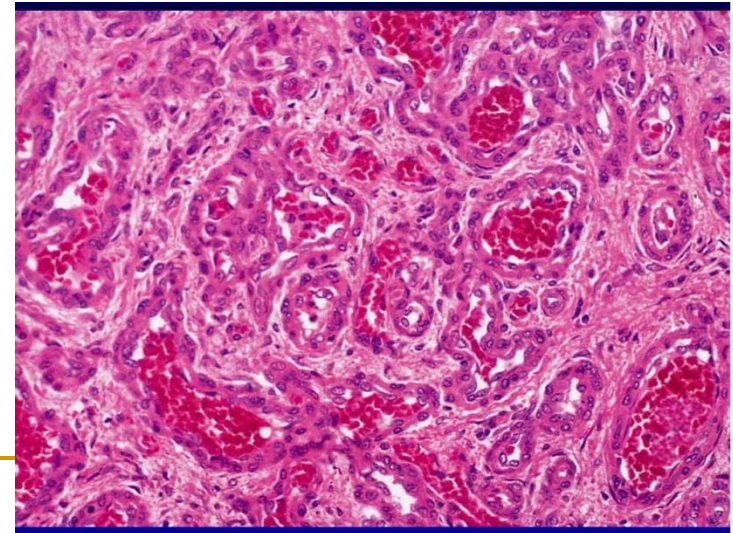
- 1ère tumeur bénigne chez l'enfant de moins de 5 ans
- Tumeur unique volumineuse (55%) ou plusieurs petites
- Limitée (65%), hémorragique, remaniements ++
- Prolifération vasculaire sinusoidale ou caverneuse
 - Lumières bordées pas cellules endothéliales **turgescents** monocouches et régulières (CD31 et 34, FVIII, Ulex E)
 - Intrication avec canaux biliaires et nids d'hépatocytes
 - Fibro-œdème, thromboses, hémorragies, calcifications, HEM
- Involution 10%, transformation angiosarcomateuse décrite
- Tumeur unique : exérèse chirurgicale
- Tumeur multiple ou volumineuse : TH, embolisation artérielle



Hémangioendothéliome infantile



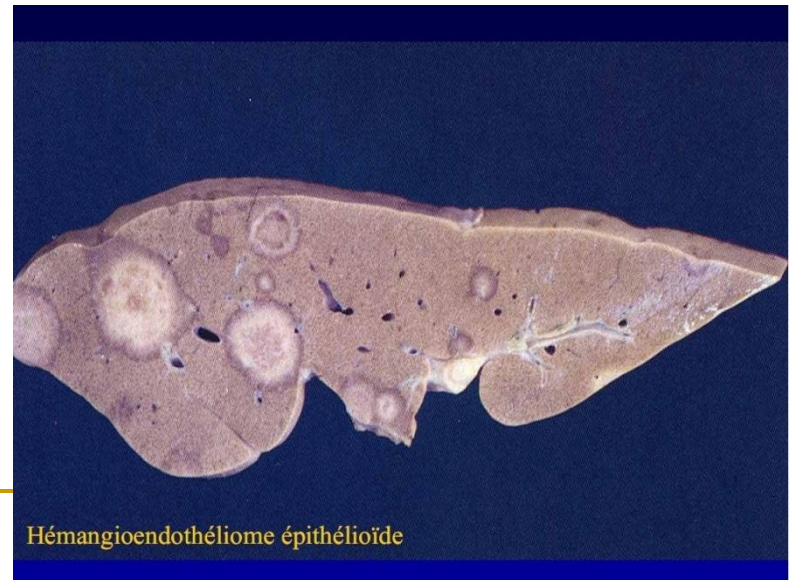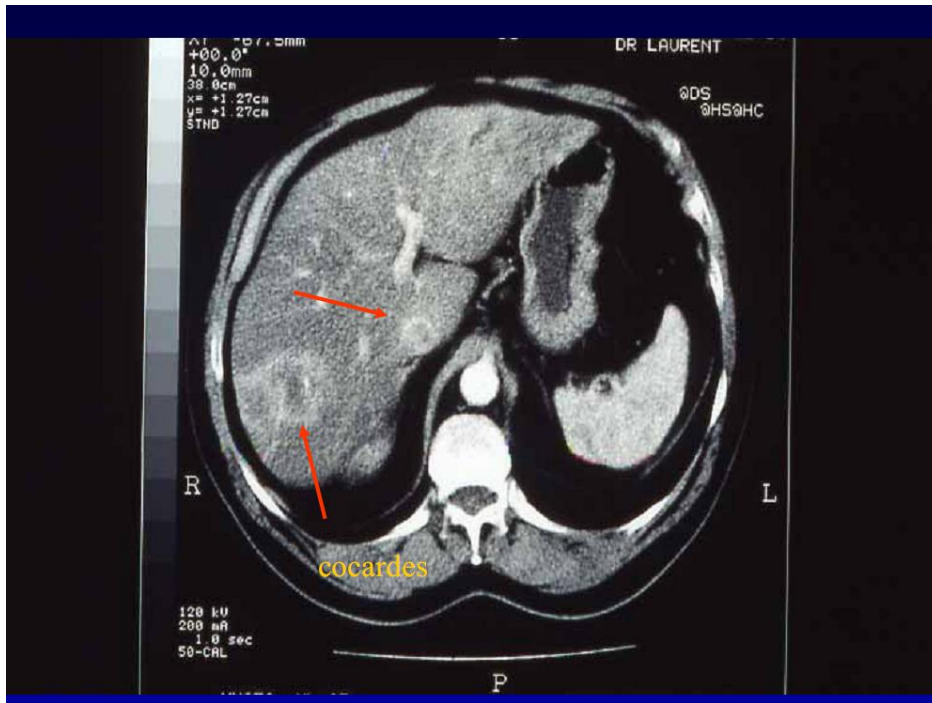
Hémangioendothéliome infantile

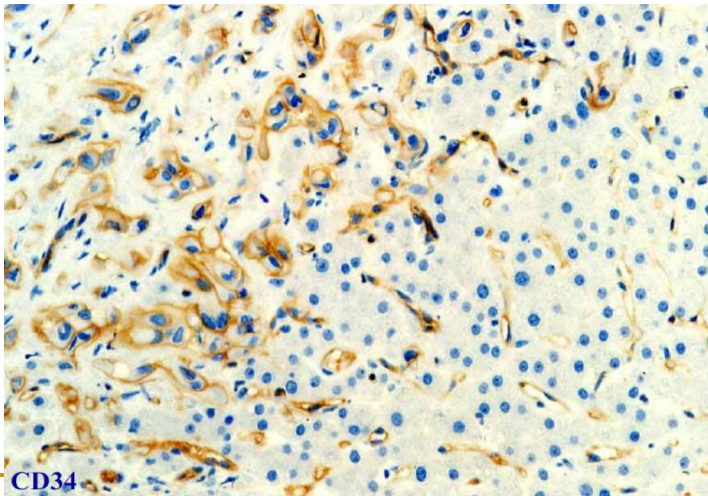
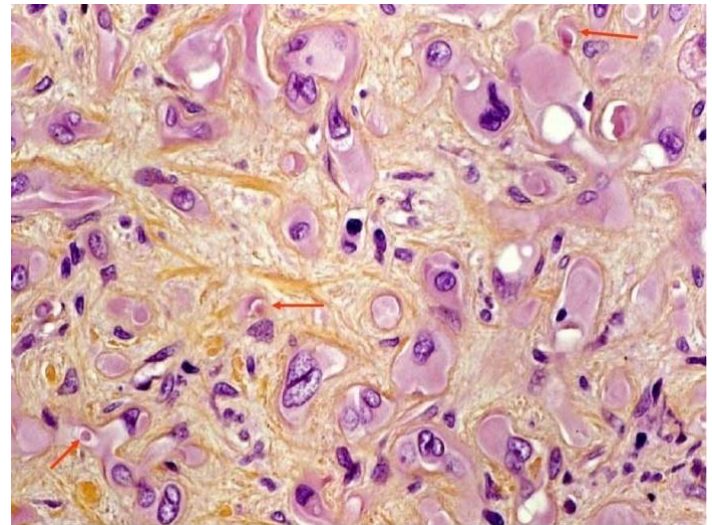
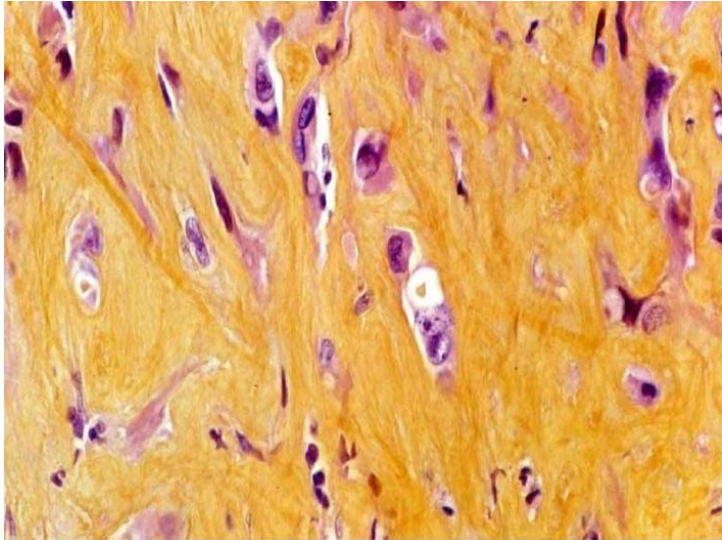


Hémangioendothéliome épithélioïde

- Immunohistochimie
 - Marqueurs vasculaires (FVIII, BNH9, CD31 et CD34)
 - Vimentine +/- cytokératine

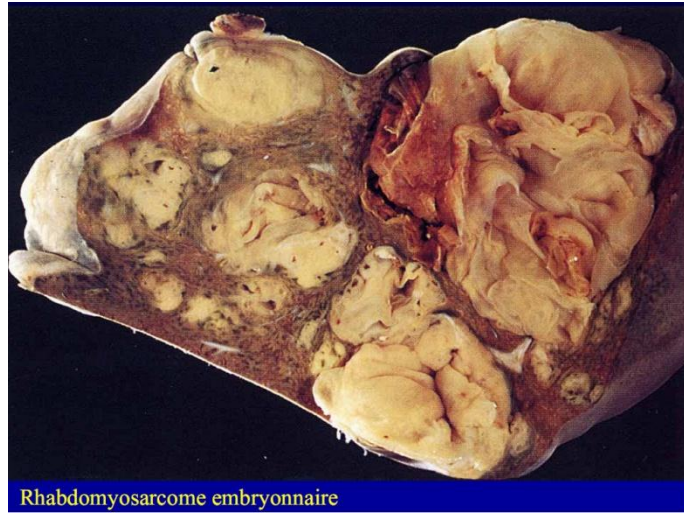
- Diagnostic difficile sur PBH
- Diagnostics différentiels :
 - Carcinomes à stroma fibreux
 - Cholangiocarcinome +++
 - Adénocarcinome métastatique
 - CHC fibrolamellaire
 - Angiosarcomes



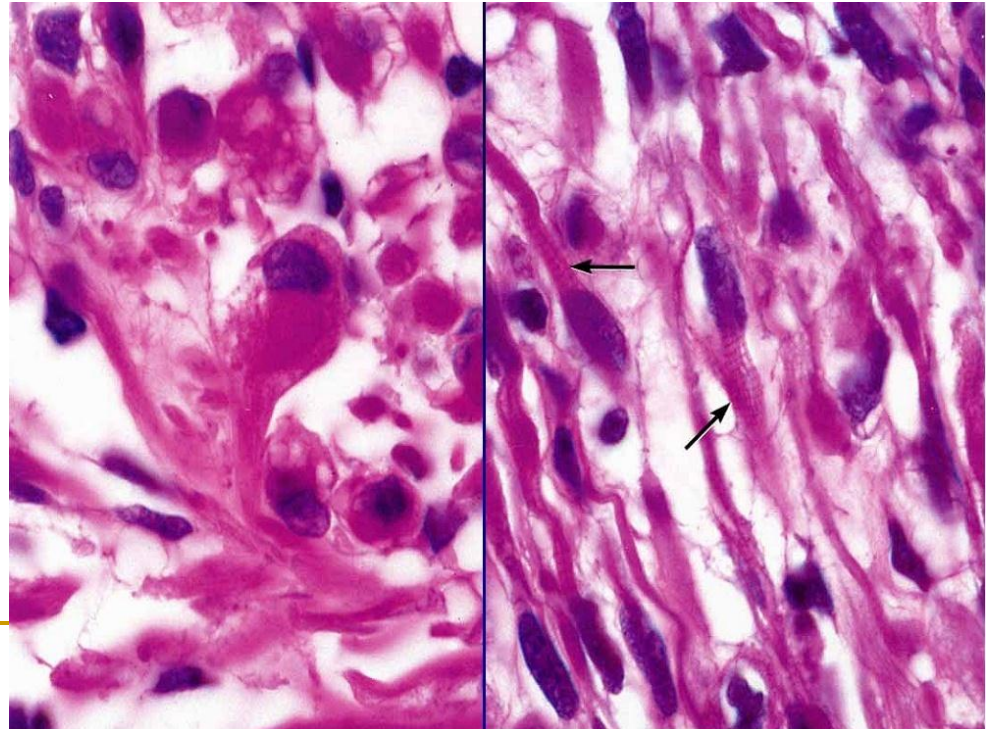
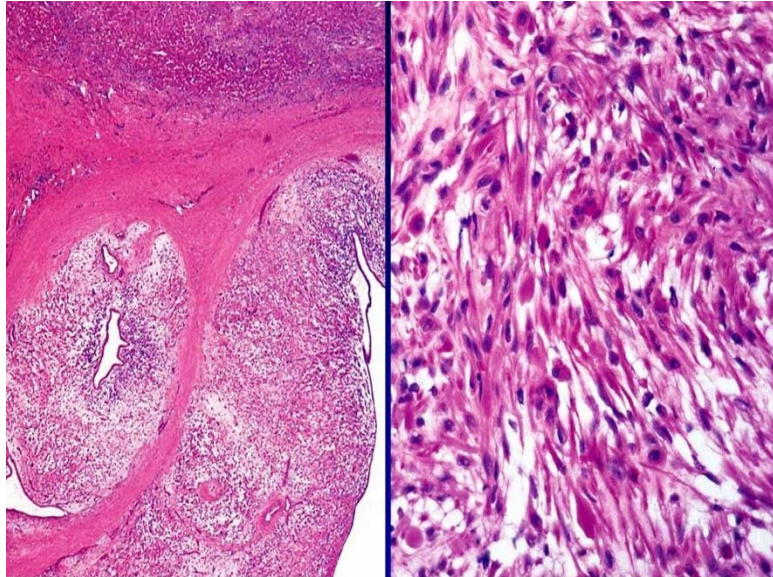


Rhabdomyosarcome embryonnaire


- VBP
- Avant 5 ans, exceptionnel chez l'adulte
- Croissance endobiliaire (forme botryoïde)
- Cellules primitives
 - Grandes, éosinophiles, rondes, fusiformes ou en raquettes
 - Ou petites et indifférenciées
- Différenciation musculaire striée focale
(Desmine, Myoglobine,)
- Stroma myxoïde alcianophile riche en MPS acides
- Hémorragie, nécrose, inflammation
- Pronostic favorable si exérèse complète

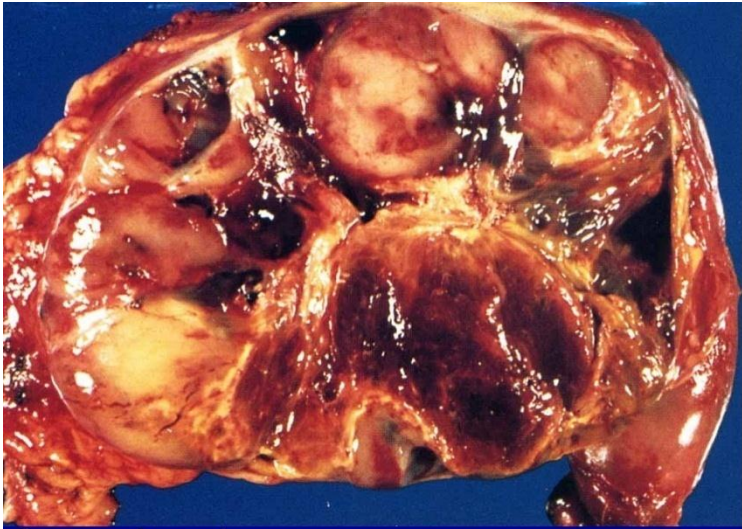


Rhabdomyosarcome embryonnaire

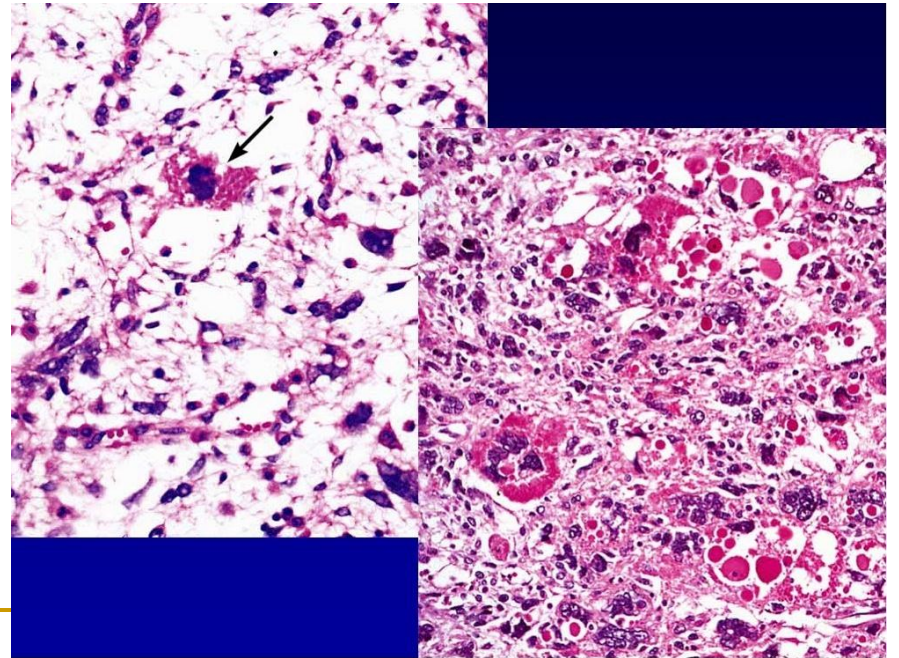


Sarcome embryonnaire (indifférencié)

- Volumineuse (10 à 20 cm), solide kystique, gélatineuse
 - Beige remaniée, bien limitée non encapsulée
 - Cellules primitives fusiformes ou étoilées (**atypies et mitoses ++**)
 - **Globules éosinophiles PASd +** dans cytoplasmes
 - Stroma lâche myxoïde alcianophile
- 
- Diagnostic différentiel : hamartome mésenchymateux
(HM : âge < 5ans, absence d'atypie ou mitose ++)



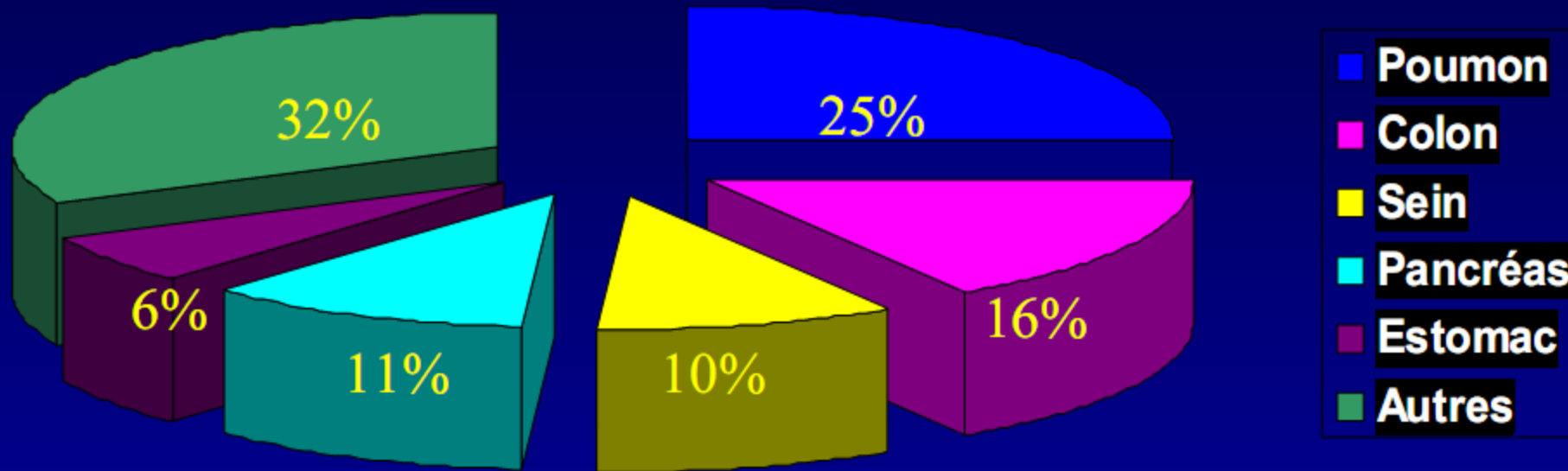
Sarcome embryonnaire



Autres tumeurs du foie

Autres tumeurs ...

- **Métastases +++ : 1^{ère} cause de tumeur hépatique**
- Tumeurs variées
 - Tumeur fibreuse solitaire
 - Tumeur papillaire solide et kystique
 - Tumeur carcinoïde
 - Mésothéliome
 - Carcinosarcome (CC > CHC + élts sarcomateux hétérologues)
 - Sarcome de Kaposi
 - Tératome
 - Tumeur du sac vitellin
 - Tumeur rhabdoïde
- Tumeurs hématopoïétiques et lymphomes



Métastases hépatiques des adénocarcinomes

Merci
